3

Beiträge zur Laryngoskopie.

Ueber Neubildungen, namentlich Polypen des Kehlkopfs.

Vortrag

gehalten in der Berliner medicinischen Gesellschaft am 4. Decbr. 1861

von

Dr. Georg Lewin.

[Abdruck aus Göschen's „Deutscher Klinik" 1862. No. 12 ff.]



Im Jahre 1850 erschien C. H. Ehrmann's Werk: „Histoire des Polypes du Larynx“ [1]), in welchem 31 Fälle von Neubildungen im Larynx aufgeführt werden, von welchen 2 vom Verfasser selbst beobachtet, 29 dem Gesammtgebiete der Literatur entnommen sind.

Im Jahre 1851 fügte Rokitansky [2]) bei Besprechung dieses Werke 10 neue Fälle solcher Geschwülste aus den Vorkommnissen seines pathologisch-anatomischen Instituts hinzu.

Im Jahre 1854 trug Middeldorpf in seiner Galvanocaustik [3]) 64 Fälle aus der Literatur zusammen und vermehrte diese mit einer neuen interessanten Beobachtung seiner eigenen operativen Praxis.

Mir ist es bei einer weiteren Durchforschung der Literatur gelungen, schon gegen 80 derartige Beobachtungen aufzufinden, ohne eigentlich schon zu Ende gekommen zu sein [4]).

Wenn man den Verlauf dieser Fälle betrachtet, so zeigt sich, dass in allen, mit Ausnahme von 3 Fällen, in welchen eine erfolgreiche Operation ausgeführt wurde, der Ausgang ein letaler war.

Die Ursache dieses traurigen Verlaufs lag aber allein in der Unsicherheit der Diagnose. Es gab, wenn der Tumor nicht so gross war, dass er hätte gesehen oder gefühlt werden können, kein einziges sicheres Zeichen, aus welchem man auf eine Kehlkopfgeschwulst hätte mit Sicherheit zurückschliessen können.

Neubildungen von geringem Umfange veranlassen oft nur unbedeutende und meist nur solche Symptome, die diagnostisch wenig sicher zu verwerthen sind. Selbst das objectivste, werthvollste Zeichen, die Expectoration von Theilen der Geschwulst, lässt wohl sicher auf das Vorhandensein gleicher Wucherungen im Respirationsapparat schliessen, doch über den Sitz derselben, ob im Larynx, ob in der Trachea etc., erhält man hierdurch keinen Aufschluss, selbst nicht durch die mikroskopische Untersuchung solcher Massen. Haben aber diese Tumoren einen bedeutenden Umfang erreicht, und gefährden durch Stenosirung des Larynx das Leben auf's Höchste, so ermöglicht zwar die Gesammtheit aller Erscheinungen eine Wahrscheinlichkeitsdiagnose, welche zur künstlichen Eröffnung der Luftwege berechtigt, — doch leider zu spät!

Diese Erfahrung veranlasste Ehrmann zu dem so wichtigen Aus-

[1]) Musée d'Anatomie de la Faculté de Médecine de Strasbourg. Strasb. 1850.
[2]) Zeitschrift der k. k. Gesellschaft der Aerzte zu Wien. 7. Jahrgang. März 1851.
[3]) Die Galvanocaustik. Ein Beitrag zur operativen Medicin. Breslau 1854.
[4]) Die Veröffentlichung dieser Fälle gedenke ich bald zu geben. Vf.

spruch: „Il est vrai que le diagnostic de cette insidieuse affection est entouré de tant d'obscurité, que le danger souvent ne se révèle que lorsqu'il n'est plus possible de lui échapper.“

Gehe ich auf die oben bezeichneten 80 Fälle ein, so wurde zwar in 6 Fällen ein Tumor im Larynx vermuthet, doch eben nur vermuthet, nicht mit Sicherheit diagnosticirt, so dass entweder von Seiten der mitconsultirenden Aerzte [1]) oder von Seiten der Kranken [2]) die von einem Theile der Aerzte vorgeschlagene Operation der Laryngotomie entweder verweigert oder doch so spät ausgeführt wurde, dass der durch die längere Larynxstenose unterhaltene pernicióse Zustand zuletzt tödtlich verlief. So wurde selbst in einem Falle [3]), in welchem die Laryngotomie mit momentanem Erfolg ausgeführt wurde, der baldige Tod des Kranken dennoch nicht gehindert, weil die Canule leider zu früh aus Unmöglichkeit einer genaueren Diagnostik entfernt wurde.

Und wie diess in allen ähnlichen Fällen geht, nicht allein unerkannt blieb die Krankheit, man hatte den ganzen Symptomencomplex missdeutet, d. h. eine falsche Diagnose gestellt, und auf diese eine ebenso falsche Therapie basirt.

So wurde in einer grossen Anzahl von Fällen eine Phthisis angenommen (Lieutaud [4]), Otto [5]), Andral [6]), Senn [7]), Urner [8]), Trousseau et Belloc [?] [9]) etc.); mehrmals waren irrthümlich asthmatische Anfälle diagnosticirt worden (Lieutaud [10]), Dupuytren [11])), ebenso Croup (Schulz von Zweibrücken [12]), Dawosky [13])), syphilitische Larynxgeschwüre oder Larynxstenose (Pelletan [14])), Bronchitis, Glottiskrampf (Dupuytren l. c., Stallard [15]), Bertherand [16])). In mehr als 20 Fällen erfährt man nur die Resultate der Sectionen, nicht aber eine im Leben des Kranken gestellte Diagnose, welche, wenn sie richtig gewesen, gewiss nicht von den Autoren verschwiegen worden wäre (Desault [17]), Schulz [18]), Brauers [19]), Rendtorf [20]),

[1]) Tourdes (Gaz. méd. de Strasbourg), Gaz des hôpitaux 1853. No. 12. p. 53.
[2]) a. C. H. Ehrmann, Dissert. des polypes de larynx. Strasb. 1844.
b. S. Dawosky, Hufeland's Journal der prakt. Heilk. Bd. 80. Th. 2. S. 78.
[3]) Rühle, Die Kehlkopfskrankheiten. Berlin 1861. S. 225.
[4]) Hist. anat. méd. Paris 1767. Lib. IV. Obs. 64.
[5]) Seltene anatomische Beobachtungen. Berlin 1824. No. 1199 des Bresl. Mus.
[6]) Clinique méd. 1826. S. 193.
[7]) Journ. des progr. des sciences méd. Tome V. p. 230.
[8]) Diss. de tum. in cav. lar. Bonn 1833.
[9]) Traité de la phthis. laryng. Paris 1837. p. 41.
[10]) l. c. Obs. No. 63.
[11]) Leçons oral. Tome III. p. 602.
[12]) C. H. Ehrmann's Polyp. d. Lar. cas. 7.
[13]) Hufeland l. c.
[14]) Clin. chir. I. p. 15. Obs. 8.
[15]) Lond. med. Gaz. 1844.
[16]) Ehrmann p. 26.
[17]) Oeuv. chir. Tome II. p. 254.
[18]) Ehrmann l. c.
[19]) Graefe's und Walther's Journ. 1834. Bd. 21. p. 534.
[20]) Diss. Heidelb. 1840.

Ruff [1]), Wutzer [2]), Majo [3]), Macilvain [4]), Gluge [5]), Delormes [6]), Flormann [7]), Bristowe [8]), Paget [9]).

Ueberblicken wir weiter die in den betreffenden Fällen eingeschlagene Medication, so ergiebt sich wohl von selbst, dass diese keine glückliche gewesen sein konnte, — ja man geht vielleicht nicht zu weit, wenn man dieser auf falscher Voraussetzung basirten Therapie einen gewissen Antheil an dem schnelleren unglücklichen Ausgang zuschreiben möchte. Zwar hatte man in den vielen Fällen bloss Expectorantia und Narcotica ordinirt, welche, wenn auch nicht immer vortheilhaft, so doch weniger schädlich wirken konnten; aber in einigen Fällen hatte man Quecksilber bis zur Salivation [10]) gereicht. Bei nicht wenigen Kranken waren Schröpfköpfe, Blutegel, ja Aderlässe instituirt, und die Kräfte aufs Höchste dort noch geschwächt, wo die bei Larynxstenose gehemmte Hämatose schon allein die Kranken herunterbringt. Dasselbe gilt natürlich auch von den Fontanellen und andern Ableitungsmitteln, welche man solchen Kranken verordnet, noch mehr von dem Cauterium potentiale, welches man anzuwenden nicht verschmäht hatte [11]).

Wie anders gestaltet sich die Geschichte der Neubildungen nach Einführung des Laryngoskops.

Während der geschichtliche Ueberblick auf diese Krankheit des Kehlkopfs nur eine Aufzählung diagnostischer Irrthümer ist, beginnt jetzt eine Periode der exactesten Diagnostik dieser Leiden, durch welche man diese nicht allein in ihrer Beschaffenheit genau sehen und erkennen, ja mit einer gewissen Sicherheit ihren directen traurigen Fällen zuvorkommen kann.

Ein Larynxtumor darf jetzt nicht so leicht den Tod herbeiführen. Es können zwar noch Fälle vorkommen, in welchen die laryngoskopische Untersuchung wegen einer solchen Dyspnoe nicht möglich, welche durch einen sehr grossen Larynxtumor bewirkt werden kann, — doch dann hat man eben verabsäumt, zur rechten Zeit, wo der Tumor noch nicht diese störende Grösse erreicht hatte, untersuchen zu lassen. Man kann mir nicht entgegnen, dass der Tumor schnell diese Grösse erreicht haben könnte. Neubildungen im Larynx wachsen sehr langsam und führen schon früh solche auffallenden Symptome herbei, dass sie zu laryngoskopischen Untersuchungen hinreichend Veranlassung geben.

Was den Werth der laryngoskopischen Untersuchungen nur er-

[1]) Ehrmann l. c.
[2]) Wutzer und Tourtual, Bericht über den Zustand der anatomischen Anstalt zu Münster. 1830. S. 82.
[3]) Ryland, A treatise on the diseases of the larynx. p. 226.
[4]) Edinb. med. and surg. Journ. 1831. p. 215.
[5]) Ehrmann l. c.
[6]) Journ. gén. de la soc. de méd. de Paris. 1808. Juin.
[7]) Schwed. Abh. 1790. IV. Bd. No. 7.
[8]) Transact. of the path Soc. Vol XI.
[9]) Lect. on surg. Path Lond. 1853. Vol. II. p. 427.
[10]) Pelletan. Clin chir Vol. I. p. 15.
[11]) Delormes, Journ. gén de méd. de Paris. 1808 Juin

höhen kann, ist die grosse Anzahl der seit Einführung desselben aufgefundenen Tumoren, welche Ursachen der verschiedensten mehr oder weniger bedeutenden Beschwerden waren. Während in der früheren Literatur wohl kaum 100 solcher Tumoren erwähnt sein dürften, so sind seit $2^1/_2$ Jahren von Czermak, Türck etc. schon gegen 30 veröffentlicht, und ich selbst habe innerhalb eines gleichen Zeitraums gegen 50 Neubildungen zu diagnosticiren Gelegenheit gehabt. Diese Häufigkeit könnte in ihrem Missverhältniss zu der früheren Anzahl auffallend erscheinen, wenn mann nicht bedenkt, dass früher bei der Section nur nach solchen Larynxtumoren gesucht worden, welche mehr oder weniger auffallende darauf hinweisende Symptome im Leben dargeboten hatten, — wo diess nicht der Fall war, wo also der Larynx nicht genau nachgesehen wurde, entzogen sich gewiss kleinere, vielleicht auch grössere der Beobachtung. Dass natürlich auch einige dieser Geschwülste da gefunden wurden, wo man, ohne eine solche Krankheit zu vermuthen, dennoch genau alle Körperhöhlen bei der Section durchforschte, ist natürlich.

Ich erinnere an die von Rokitansky veröffentlichten 10 Fälle, in welchen bei mehren der Tod derartig erfolgte, dass man nicht im Geringsten an einen Tumor im Larynx als die den Erstickungstod bedingende Ursache dachte. Hatte man doch die gerichtliche Section angeordnet, weil man einen durch Gewaltthätigkeit herbeigeführten Tod anzunehmen sich berechtigt glaubte. Ich halte deshalb auch die Vermuthung für nicht unbegründet, dass öfters ein Larynxtumor einen Tod bewirkt, welcher einer plötzlichen Apoplexie, einem Lungenödem, einem Herzfehler etc. zugeschrieben wird. Oft, ja in den meisten Fällen wird die Section nicht vorgenommen und der Irrthum nicht aufgeklärt. Wird ja bekanntlich öfters bei gewöhnlichen Sectionen der Larynx nicht geöffnet, wie wohl Jeder aus eigener Erfahrung weiss. Bei Privatsectionen ist man ausserdem häufig zufrieden, eine Höhle öffnen zu dürfen! So wird der Tumor, welcher die Veranlassung einer Suffocation war, natürlich nicht gefunden! So wird auch die durch denselben bedingte Lungenapoplexie oder das Lungenödem als primäre Todesursache erscheinen, während diese eine Folge der Larynxstenose war. Dem Einwurf, dass ja hinreichende Symptome vor dem Tode, wenn auch nicht die Diagnose gesichert, doch immer den Blick nach dem Larynx gezogen haben müssen, diesem Einwurf begegne ich sowohl durch das oben schon bezeichnete Factum, dass man in der bei weitem grösseren Anzahl der Fälle andere Krankheiten diagnosticirt hatte, als auch durch die Erfahrung, dass Neubildungen an gewissen Stellen des Larynx sitzen können, ohne Heiserkeit oder gar Aphonie, oder Beschwerden im Halse etc. hervorzurufen. Die Secundärerscheinungen an der Lunge treten dann als Hauptpunkte der Klagen des Kranken hervor. Um nur einen Beleg anzuführen, diene folgender Fall.

Es wurde mir von meinem Freunde und Collegen W. Neumann ein Kranker, der Kaufmann W., zugesendet, der nur über Husten, Rauhigkeit der Brust etc. klagte, und nebenbei unbedeutenden Kitzel

im Halse erwähnte. Bei der laryngoskopischen Untersuchung ergab sich auf der hintern Larynxwand eine $^1/_4$ Zoll lange, polypöse Excrescenz, welche bei längerer Beobachtung als einzige Ursache der geschilderten Beschwerden erkannt wurde. Ich erinnere nochmals, dass keine Heiserkeit vorhanden war, dass diese aus anatomischen und physiologischen Gründen auch nicht vorhanden zu sein brauchte; der Polyp sass vor den Stimmbändern und die Schwingungen daselbst konnten ohne jede Störung vor sich gehen.

Eine andere Ursache, welche das Missverhältniss der jetzigen Zahl zu der früheren erklärt, liegt darin, dass man jetzt Neubildungen zu diagnosticiren Gelegenheit hat, die so klein sind oder an solchen Orten sitzen, dass sie wohl Beschwerden, nie aber den Tod herbeiführen können. Findet dann die Section bei dem später aus andern Ursachen erfolgten Tode statt, so wird der Larynx entweder gar nicht geöffnet, oder so oberflächlich betrachtet, dass kleinere pathologische Momente, wie erbsenartige Neubildungen, gar nicht gesehen und erkannt werden. Diess ist um so erklärlicher, als solche pathologische Körper in ihrem Volumen nach dem Tode sehr zusammenfallen und viel kleiner werden.

Ein nur oberflächlicher Blick auf den Larynx genügt nicht, um solche kleine Wulste, Tumoren z. B. in den Morgagnischen Taschen zu erkennen!

Wenn ich nun die Symptome näher betrachte, welche durch Neubildungen im Larynx herbeigeführt werden, so trat mir:

1) Heiserkeit entgegen. Diese war in vielen Fällen vorherrschend, keineswegs, wie diess bisher irrthümlich geglaubt wurde, in allen. Vom Sitz, von der Grösse dieser Tumoren hängt es ab, ob die Vibrationen der Stimmbänder behindert sind oder nicht. Oben angedeuteter Fall des Kaufmann W. möge als Beleg dienen. Doch ebenso wie bisweilen jede Alteration der Stimme fehlte, so kann auch durch verhältnissmässig kleine Polypen volle Aphonie bewirkt werden. Es würde hier zu weit führen, die physiologischen Gründe dieser Erscheinung auseinanderzusetzen, ich müsste auf Gesetze recurriren, welche der Physiologie der Stimme angehören und welche erst in neuester Zeit manche Erweiterung erfahren haben, und auf die ich in einem besonderen Vortrage zurückzukommen gedenke.

Bemerken will ich hierbei noch, dass öfters derartige Kranken nur zeitweise heiser zu sein behaupten. In einigen Fällen habe ich diess selbst beobachtet. Ich glaubte die Neubildung vielleicht dann zeitweise im Zustande einer Schwellung zu finden, fand aber nur gleichzeitig einen Larynx- oder Pharynxkatarrh, welcher in solchen Fällen hartnäckig zu sein pflegt.

2) Der Husten. Dieser war in einer nicht geringen Anzahl der von mir beobachteten 50 Fälle vorhanden, und zwar in einem leichten bis zu einem oft intensiven Grade entwickelt.

Auch hier influirt der Sitz der Neubildung, vor Allem aber ihre Beschaffenheit. Gestielte Neubildungen, welche zeitweise auf besonders empfindliche Stellen der Glottis sich lagern können, und solche, welche

in die Trachea hineinragen, bewirken leichteren und oft stärkeren Hustenreiz. Charakteristisch waren dann die grossen Intermissionen solchen Hustenreizes und nicht selten der eigenthümlich krampfartige Charakter, durch das Einklemmen der Glottis zwischen die Stimmbänder bedingt. Welche Quantitäten und Qualitäten verschiedener Medicamente solchen Kranken bis zur laryngoskopischen Enthüllung ihrer eigentlichen Krankheit ordinirt worden, kann wohl Jeder leicht denken.

3) Athembeschwerden. Die Intensität derselben scheint von denselben Bedingungen abhängig, wie die vorigen Symptome. Vor Allem ist der Sitz der Tumoren dafür bestimmend, namentlich aber, ob die Inspiration oder Exspiration gehemmt ist. Sass die Neubildung hinter den Stimmbändern, so war die Exspiration erschwert, sass sie vor den Stimmbändern, so erfuhr der Act der Inspiration Hindernisse. In den Handbüchern wird diess Verhältniss nicht gewürdigt.

Kleinere Neubildungen belästigen für gewöhnlich oft gar nicht die Respiration, öfters aber documentiren sie dem Kranken ihr Dasein bei solchen Anstrengungen, welche den Athmungsprocess vorzüglich afficiren, wie beim langen lauten oder heftigen Sprechen, beim Raschgehen, beim Treppensteigen etc. Die Respirationsbeschwerden sind aber keineswegs continuirlich, sie können zeitweise ganz fehlen und oft plötzlich wieder erscheinen, und dann ziemlich stark hervortreten.

Von denselben Bedingungen hängen auch die Respirationsgeräusche ab, welche stattfinden können, aber bei den kleineren Neubildungen, die mir in der Mehrzahl der Fälle vorkamen, fehlten. Ein wirkliches Ventilgeräusch, wie es unter Umständen vorkommen soll, habe ich selbst noch nicht wahrnehmen können.

4) Lästige Gefühle im Halse, namentlich im Kehlkopf, welche der Kranke nicht zu beschreiben vermag, waren oft Klagen solcher Kranken, ja oft die einzigen Ursachen, welche die Kranken veranlassten, sich laryngoskopisch untersuchen zu lassen. Diese lästigen Beschwerden im Halse bestehen aber keineswegs so oft, wie diess irrthümlich in den Handbüchern steht, in dem Gefühl, als wenn ein fremder Körper im Halse sässe. Mancher Kranke giebt blos an, durch Schleim belästigt zu werden, welcher sich im Halse an einer Stelle ansammle und sich festsetze. Aehnliche Erscheinungen treten auch beim Follicularkatarrh auf, namentlich in solchen Fällen, wo die geschwellten Follikeln in der Nähe der Cart. arytaen. oder der Ligg. aryepiglottica, überhaupt in der Nähe solcher Theile liegen, welche beim Schlingen, Sprechen, Athmen mehr oder weniger sich bewegen, also gespannt werden und die empfindlichen entzündeten Drüsen berühren. Doch eben in diesen Momenten liegt ein charakteristischer Unterschied, welcher sich in den Klagen der Kranken deutlich documentirt, auf die aber einzugehen hier zu weit führen würde, und auch schon deshalb unnütz ist, weil man durch das Laryngoskop der Mühe überhoben ist, subjectiven Gefühlen irgend einen Werth beizulegen.

Wichtiger aber noch als der eben angeführte Symptomencomplex möchten die Krankheiten sein, welche irrthümlicherweise bis zu den

von mir vorgenommenen Untersuchungen als Ursachen der bestehenden Beschwerden diagnostiert worden waren.

Wie in den obigen Fällen anderer Autoren, so hatte man bei einer nicht kleinen Anzahl Phthisis diagnosticirt und grosse Badekuren mehrmals durchmachen lassen; dort hatte man einen Bronchialkatarrh diagnosticirt, — ja ein Kranker hatte Ems schon 20 Jahre hinter einander, natürlich ohne Erfolg besucht. Mehre andere Kranke waren nach Italien, einer nach Aegypten dirigirt, um hier in der bessern Atmosphäre Heilung zu suchen! Hier wollte man wegen vermutheter secundärer Syphilis eine Schmierkur unternehmen, dort waren die Kranken durch Haarseile, Dampfbäder, Fontanellen etc. äusserst geschwächt worden.

Es würde zu weit führen, wenn ich alle Krankheiten aufführen wollte, welche bis dahin als Ursache der bestehenden Beschwerden angenommen waren und welche wie Nebelbilder durch das Laryngoskop verschwanden. Ebenso halte ich es für überflüssig, die Series medicamina näher zu bezeichnen, welche gegen die vermeintliche Krankheit herangezogen war und vollständig ihren Zweck verfehlte.

Das Laryngoskop hat vor den neueren Erfindungen ähnlicher Art, z. B. dem Stethoskop, dem Ophthalmoskop etc., den grossen Vortheil voraus, dass es nicht allein die Diagnostik fördert und hierdurch die Indication der Therapie regulirt, es setzt uns auch in den Stand, die betreffenden Mittel direct an die krankhaften Stellen des Larynx und Pharynx zu applicieren und — gestattet selbst Operationen vorzunehmen.

Die operativen Mittel, welche wir bis jetzt gegen die Kehlkopfgeschwülste besessen, waren unzureichend. Sie bestanden:

I. In Exeision von oben durch die Mundhöhle.

Es sind bloss zwei Fälle bisher veröffentlicht worden, in welchen man derartig operirte.

1) Ein Fall von Koderik; dieser, überhaupt wohl wenig bekannt geworden, ist bald in Vergessenheit gerathen. Ausführlicher ist er vielleicht in einem Werke beschrieben, das ich leider nicht erhalten konnte: George Herbinaux, Parallèle des différens instrumens, avec les méthodes de s'en servir pour pratiquer la ligature des polypes dans la matrice, en forme de lettre à M. Ronx, avec figures. A la Haye chez Gosse et Perel. 1771. 8. 128 S. Eine Kritik dieses Buches enthält A. G. Richter's chirurgische Bibliothek II. Bd. 1. Stück. S. 72, und in derselben fand ich folgende Stelle: „Einen Kehlkopfspolypen, welchen Levret vermittelst seiner Instrumente nicht unterbinden konnte, unterband G. Koderik, ein Wundarzt in Brüssel, mit vieler Leichtigkeit vermittelst eines Instruments, das aus einer Reihe hohler Kugeln bestand. Dies biegsame Instrument kann vielleicht in gewissen Fällen, in welchen der unbiegsame Cylinder seine Dienste versagt, sehr brauchbar sein.“

Die beigegebene Zeichnung stellt eine Art Rosenkranz dar, aus dessen oberem Ende die Schleife einer Schnur hervorgeht, deren beide

Enden am andern Theile des Rosenkranzes an eine bewegliche, durch Schrauben festzustellende Rolle befestigt sind. Der Gebrauch ist sogleich zu ersehen. Die Schleife wird über den Polypen geworfen und kann diese Ligatur durch die Rolle mehr oder weniger angezogen werden. — Ob dieses Instrument ein anderes Mal mit Erfolg angewendet worden, konnte ich nirgends in der Literatur ersehen, ich fand es nicht einmal mehr erwähnt. Ich habe mir ein solches Instrument nach der Originalzeichnung anfertigen lassen, aber noch nicht praktisch verwerthen können.

2) Der zweite Fall ist der ziemlich allgemein bekannte Middeldorpf'sche, in welchem gleichzeitig das galvanocaustische Operationsverfahren angewandt wurde [1]). Der Wichtigkeit wegen führe ich die Krankheitsgeschichte an.

Der Pastor M., 42 Jahre alt, litt schon seit längerer Zeit an diversen Beschwerden des Larynx, zu welchen sich später Erstickungsanfälle gesellten. Im Halse zeigte sich eine Neubildung, die der Kranke selbst sehen konnte, wenn er die Zunge sehr weit herausstreckte und die Wurzel tief concav einfurchte, so dass die Basis sich niederdrückte, während der Kehlkopf sich hob. Man bemerkte dann in der Tiefe des Pharynx die Epiglottis, und dicht an und hinter ihr eine blassrosa, schmutzig schwefelgelbe mit stellenweis excoriirter Schleimhaut überzogene, etwa fünfbeerige Geschwulst von der präsumtiven Grösse einer grossen Wallnuss. Sowohl hierdurch als durch die vier Mal ausgehusteten Geschwulsttheile von der Grösse eines halben Daumengliedes war die Diagnose gesichert. Ob die Geschwulst an einem der Ligg. thyr. arytaenoid. oder an einer andern Stelle inserire, darüber natürlich konnte damals, als man das Laryngoskop noch nicht besass, keine Gewissheit gegeben werden. Middeldorpf vermochte wohl mit dem Finger schnell nach hinten zwischen Kehldeckel und Geschwulst hinab zu fühlen und ein Urtheil über die Gestalt und Consistenz derselben erhalten, und selbst hierbei zur Gewissheit gelangen, dass sie etwas mehr rechts aus dem Kehlkopf entspringe, doch konnte er die Wurzel nicht „abreichen."

Die sehr geschickt ausgeführte Operation bestand darin, dass der Operateur, während die Zunge durch eine Muzeux'sche Hakenzange fixirt wurde, die galvanocaustische Schneideschlinge zwischen Tumor und Epiglottis hinabschob, diese mit Röhre und Fingern tief um den Stiel hinabtrieb, zuschnürte, die Leitungsdrähte aufschraubte und mit wenigen Drehungen der Welle die Geschwulst abschnitt. Herausbefördert zeigte sie die Form eines längsdurchschnittenen halben Eies, wog $8\frac{1}{2}$ Grm., war 44 Millim. breit, 20 Millim. dick. — Der Erfolg war ein sehr günstiger. Die Respiration wurde jetzt freier und unhörbar, der Husten hörte auf, das bis dahin behinderte Schlingen wurde normal, so dass bei erleichterter Nahrungszunahme und bei dem von jetzt an gesunden Schlafe die verlorenen Kräfte sich bald wiederfanden. Auch die Stimme hatte sich nach Verlauf von 3 Wochen gebessert.

[1]) Middeldorpf, Die Galvanocaustik. Breslau 1854. S. 222.

Obgleich ein mit dem Finger fühlbarer Rest der „sarcomatösen“ Neubildung übrig blieb, und deshalb eine sehr zweifelhafte Prognose gestellt werden musste, ist doch bis zum Jahre 1860, also nach $6\frac{1}{2}$jährigem Zeitraum, kein Recidiv eingetreten [1]). Die anfänglich täglich vorgenommenen Aetzungen mit starken Höllensteinlösungen von kundiger Hand ausgeführt, haben gewiss nach dieser Richtung hin vortheilhaft gewirkt.

Ueberblickt man den Werth dieser Operationsmethode, deren specielle Anwendung in diesem Falle so erfolgreich, so kann man ihr leider keine zu grosse allgemeine Bedeutung zuschreiben. Um recht unparteiisch zu sein, will ich als Autorität dieser Ansicht den Ausspruch des Schöpfers dieser Operation, der sie gewiss gern zu Ehren bringen würde, anführen. Middeldorpf schreibt: „Leider muss ich hinzufügen, dass diese Radicaloperation von oben nur in den seltensten Fällen überhaupt eingeschlagen werden kann, und dass sie zweitens sehr schwierig ist. Es kann dies nur dann geschehen, wenn, was ausnehmend selten ist, die Geschwulst gestielt aus dem Kehlkopf heraus in den Pharynx ragt, oder auf der oberen Stelle des Larynx ihre Einpflanzungsstelle hat.“ — Ein anderer Einwand gegen diese Operation möchte sein, dass sie eigentlich keine Radicaloperation ist. Man kann auf die beschriebene Art die künstliche Schneideschlinge nicht in die Tiefe des Larynx bringen, sowohl deshalb, weil der Kranke dies nicht ertragen würde, als weil man ja auch bis zur Wurzel des Tumors nicht gelangen kann. So war es auch in dem Middeldorpf'schen Falle. Die Geschwulst wurde deshalb auch nicht radical entfernt. Es blieb ein Stumpf übrig, der „in gleicher Höhe mit den Kehlkopfwandungen stand und zwei flachrundliche Erhabenheiten zeigte.“ Ein solcher Stiel kann gefährlicher als die Geschwulst selbst werden. Diese Befürchtung theilte auch der Operateur; das Einzige, was Besorgnisse für eine schnelle Wendung einflössen konnte, war der bewegliche Geschwulsttheil (Stiel), dessen Einklemmung möglicherweise geschehen konnte, und weswegen ihm heftige Athemanstrengung durch Berg- und Treppensteigen mit tiefen Inspirationen verboten wurde.“

Auch daran ist zu denken, dass ein schnelles Recidiv zu befürchten steht, weil doch immer ein im Verhältniss zur Geschwulst bedeutender Rest übrig bleibt.

Die vom Verfasser selbst eruirte Seltenheit solcher in den Pharynx reichenden Kehlkopfstumoren wird durch das Factum bekräftigt, dass bisher kein zweiter Fall in der Literatur verzeichnet ist, und so natürlich eine zweite Operation nicht stattfand. Rayer [2]) erwähnt zwar einen Tumor bei einer 50jährigen Frau, welcher im linken Morgagnischen Ventrikel inserirte und den Roux durch den Finger fühlen konnte; die beigegebene Abbildung zeigt aber, dass er wenig über das eine Lig. ary-epigl. herüberragte, also weder gesehen, noch so hoch stand,

[1]) Rühle, Die Kehlkopfskrankheiten. S. 229.

[2]) Maladie de la peau. Paris 1835. Tome II. p. 422. u. Atlas pl. XV. fig. 21. Ehrmann hist. Taf. V. fig. 2.

dass er durch die galvanocaustische Schlinge hätte gefasst werden können.

Aehnlich verhielt es sich bei einem Präparate, welches mikroskopisch von Frerichs [1]) untersucht wurde und in welchem sich eine Neubildung im Larynx so hoch hinauf erstreckte, dass sie wenigstens die Diagnose im Leben hätte möglich machen können.

Schliesslich möchte ich noch darauf aufmerksam machen, dass diese Operationsmethode, wenn sie wirklich wieder einmal indicirt sein sollte, doch nur bei der Indicatio vitalis erlaubt sein dürfte, nicht in solchen Fällen, in welchen noch keine bedeutenden Respirationsbeschwerden oder sonst lebensgefährliche Momente vorhanden sind. Bei Tumoren, welche bloss Stimmalteration verschulden, darf sie nicht unternommen werden. Der glühende Draht, der einen Tumor entfernen soll, welcher die Stimmbänder alterirt, also an oder ganz in der Nähe derselben sitzen müsste — dieser glühende Draht würde den Stimmbändern gefährlicher werden, als die Geschwulst selbst!

II. Ein zweites Operationsverfahren besteht in künstlicher Eröffnung der Luftwege (Laryngo- und Tracheotomie) und in der darauf folgenden Excision der Geschwulst.

Dies Verfahren ist von C. H. Ehrmann [2]) angegeben, und bis jetzt auch nur einmal, und zwar von ihm selbst ausgeführt. Der wichtige Krankheitsfall ist folgender:

Die C. M., 33 Jahre alt, sonst ganz gesund, bemerkte seit 4 Jahren eine Veränderung ihrer Stimme, die sich allmälig bis zur zeitweisen Aphonie steigerte. Ausserdem klagte sie darüber, dass beim Essen öfters etwas in den Kehlkopf gelange und dadurch heftigen Husten errege. Mehrmals hatte sie kleine Theile ausgeworfen, welche, wie sich dies später zeigte, der im Larynx operirten Geschwulst angehört hatten. Plötzlich wurde sie auf der Strasse von heftigen Athembeschwerden befallen, welche nach wenigen Augenblicken der Ruhe zur höchsten Dispnoe, Unruhe und Angst, ja selbst zur Erstickungsgefahr sich steigerten, so dass der hinzugerufene Dr. Ehrmann sich zur Operation genöthigt sah.

Die geniale Ausführung bestand in folgendem Verfahren: Zuerst wurde ein nahezu 5 Centimeter langer Einschnitt in die Luftröhre gemacht, welcher zwischen Schild- und Ringknorpel anfing und nebst dem Lig. crico-thyr. den Ringknorpel und die zwei ersten Luftröhrenringe spaltete. Gleich darauf wurde eine krumme Canüle von der Dicke eines kleinen Fingers eingeführt und befestigt. Erst 48 Stunden später ging man zum zweiten Theil der Operation über. Dieser Anordnung legt der Verfasser einen grossen Werth bei. Vorzüglich war die Nothwendigkeit, der Kranken nach dreistündiger Todesangst Ruhe zu gönnen, hierzu maassgebend.

Es wurde alsdann die Laryngotomie derartig ausgeführt, dass die Cart. thyr. von der Wunde an bis zum Zungenbein gespalten wurde.

[1]) Jenaische Annalen. I. Bd. 1850. S. 14.
[2]) l. c.

Die Canüle liess man liegen, vermittelte hierdurch freies Athmen und verhinderte das Herabfliessen des Bluts. Dieses wurde sorgsam abgewischt, so dass nur sehr wenig in die Trachea gelangte. Die beiden Hälften des Schildknorpels wurden jetzt auseinander gezogen, die am untern linken Stimmbande aufsitzende polypöse Excrescenz mit einer anatomischen Pincette gefasst und mit einem Bistouri in drei Portionen abgetragen.

Ehrmann legte alsdann ein wenig Charpie zwischen die Wundränder, diese selbst wurden mittelst Heftpflasterstreifen aneinander gehalten, während man immer noch die Canüle liegen liess und sie erst am 3. Tage entfernte. Den 21. Tag war die künstliche Oeffnung schon geschlossen. Die Kranke erholte sich bald, ihre Wunde war nach 8 Tagen vernarbt. Die Stimmlosigkeit jedoch war geblieben. Sechs Monate später erlag die M. einem Typhus. Bei der Section zeigten sich einige kleine Granulationen auf dem betreffenden Stimmbande, einige grössere zwischen den vordern Enden der beiden untern Stimmbändern: les granulations développés sur les surfaces qu'avaient entamées l'instrument tranchant, seraient-elles un commencement de retour de l'affection primitive?

Dies geschilderte Operationsverfahren hat auch bisher keine Nachahmung gefunden, wenigstens habe ich keine solche in der Literatur ersehen können. Ihr specieller Werth besteht in der Eigenthümlichkeit, dass:

1) Die Tracheotomie einige Zeit vor der Laryngotomie gemacht wird, dadurch dem Kranken, der mehr oder weniger an Erstickungsanfällen gelitten, nach Erleichterung der Respiration die so nothwendige Ruhe zur Erholung gegönnt wird.

2) Dass durch die eingelegte Canüle während der Tracheotomie die Respiration unterhalten und durch das Niederdrücken derselben die über ihr gelegenen Theile gleichförmig angespannt werden können. So füllt die Canüle zugleich das Lumen der Trachea aus und hindert hierdurch jeden fremden Körper, vor Allem aber das Blut, während der Eröffnuug des Larynx in denselben einzudringen.

3) Dass die Untersuchung des Kehlkopfs und die Exstirpation der Geschwulst mit Ruhe und Sicherheit vorgenommen werden kanu.

4) Dass die nach der Exstirpation liegen gelassene Canüle den Contact der Luft von den verwundeten Geweben abhält.

Was den Werth dieses Verfahrens aber mindert, ist:

1) Dass es immer ein sehr bedeutender Eingriff, „der selbst durch die vorläufige Tracheotomie und durch die Canüle nur wenig in seinen Resultaten und Ausgängen gesichert wird.“ (Middeldorpf S. 207).

2) Dass die Stimme durch Zerschneidung von Nerven und Muskeln und durch eine leicht vorkommende Verletzung der Stimmbänder selbst wohl für immer aphonisch bleiben wird. Dies war auch bei der Ehrmann'schen Kranken der Fall. Die Indication dieser Operation möchte also da gegeben sein, wo es sich um eine Neubildung handelt, durch die nicht allein die Stimme afficirt, sondern das Leben gefährdet ist.

Ja sie könnte jetzt noch öfters da ausgeführt werden können, wo man durch das Laryngoskop sich von dem Dasein und zugleich von dem Sitze einer das Leben bedrohenden Geschwulst überzeugt hat — und wo weder die gleich zu erwähnende Laryngotomie sous-hyoidienne, noch die von mir bisher ausgeführten Operationsweisen, die ich im nächsten Artikel beschreiben werde, möglich ist.

III. Das dritte Operationsverfahren ist die Laryngotomie sous-hyoidienne nach Vidal und Malgaigne.

Diese Methode ist zuerst von Vidal (de Cassis) angegeben, kurz von Velpeau in seinen Médec. Opérat. erwähnt, ausführlich beschrieben von Malgaigne. Ausgeführt wurde sie aber von keinem der genannten Autoren, sondern zum ersten Male von Prat (Gaz. des Hôpitaux 1859. No. 103. S. 409). Hyrtl (Handbuch der topographischen Anatomie, I. Bd. S. 466) verspottet die Idee dieser Operation und ist, in Unkenntniss des Prat'schen Falles, der Meinung, dass „sie noch nie am Lebenden gemacht wurde.“ Ja er geht so weit zu behaupten, dass „die Eröffnung in den Raum des Pharynx zwischen Zungengrund und Kehldeckel — also nicht in den Kehlkopf führe.“ Dieses ist ebenfalls nicht ganz richtig, wie ich sogleich zu zeigen suchen werde.

Nach Malgaigne soll man am unteren Rande des Zungenbeins parallel mit demselben, also horizontal, die Haut, die Fascia colli, Membrana hyo-thyreoidea, die innere Hälfte der Musculi sterno-hyoidei durchschneiden, ebenso die Schleimhaut, welche vom Zungengrunde zum Kehldeckel geht und die Ligg. glosso-epiglottica bildet [1]).

Nach demselben Autor soll dann der Eingang des Kehlkopfs dem Auge und den Instrumenten zugänglich sein. Nach Hyrtl soll man jedoch nichts von der Larynxhöhle sehen. Dies letztere ist nicht ganz richtig. Ich habe jedoch gefunden, dass wenn man nach obiger Vorschrift oberhalb der Basis des Kehldeckels einschneidet, man selbst dann noch die Giesskanneuknorpel und den Anfang der Plicae aryepiglott., sowie den untern Ansatz der obern und untern Stimmbänder sehen kann, wenn auch die Epiglottis sich soweit als es ihr möglich ist, auf den Larynxeingang legt. So wird man auch mit einem passenden Instrument noch Neubildungen, welche von diesen Stellen kommen, oder von der hintern Larynxwand nach oben empor steigen, durch diese künstliche Oeffnung fassen können. Ergreift man aber die Epiglottis an ihrem obern Rande, beugt sie nach vorn über oder führt sie zu der Wunde heraus, wie Malgaigne vorschreibt, so wird man einen grösseren Theil des Aditus laryngis übersehen und hier operiren können. Hyrtl ist der Meinung, dass die Empfindlichkeit der Epiglottis diese Proceduren nicht erlauben dürfte. — Dass aber der Kehldeckel nicht so empfindlich ist, als man bisher geglaubt, darin stimmen jetzt alle überein, welche laryngoskopische Erfahrungen haben. Wie

[1]) Vidal glaubte zugleich aus einer eigenen Beobachtung und aus einer zweiten von Hourmann, dass das Oedema glottidis in einer Entzündung dieses submucösen Bindegewebes, vorzüglich an der Basis der Epiglottis entstehe.

oft habe ich meinen Collegen mit dem Laryngoskop gezeigt, dass ich die Epiglottis entweder mit dem Finger festzuhalten vermag, oder mit einem Instrumente, welches einen verlängerten Finger vorstellt. Natürlich hatten sich manche meiner Patienten erst allmälig daran gewöhnen müssen, doch oft war hierzu bloss kurze Zeit nöthig.

Hiermit fällt wohl Hyrtl's Einwurf — und zwar um so mehr, als Prat's Operation die thatsächlichste Widerlegung ist [1]).

Ein anderes Bedenken möchte ich aber gegen diese Operationsmethode erheben. Der Ansatz der Epiglottis ist keineswegs immer an ein und derselben Stelle der Zungenwurzel. Der am untern Rande derselben und diesem parallel hinlaufende Schnitt wird wohl meistentheils so ausfallen, dass er oberhalb des Ansatzes der Epiglottis hingeht, doch könnte es vorkommen, dass man die Basis derselben einschneidet. Hierdurch würde nicht allein der Zweck der Operation verfehlt, der Einblick in den Larynx unmöglich, es wird zugleich eine bedeutendere Verletzung bewirkt als man ursprünglich beabsichtigt. — Vielleicht liesse sich den geschilderten Missverhältnissen dadurch zuvorkommen, dass man vorher den Ansatz der Epiglottis zu erforschen sucht. Mit dem Laryngoskop ist dies nicht so leicht möglich, als man glauben könnte. Man übersieht wohl deutlich die Insertion der Epiglottis, doch nicht das von Muskelschichten, Bindegeweben und Schleimhaut bedeckte Zungenbein. So wird man also das gegenseitige Verhältniss dieser beiden Theile nicht kennen lernen. Jedoch kann man bei einiger Uebung bei vielen Kranken mit dem Zeigefinger nicht allein die Spitze, sondern auch die Basis des Kehldeckels befühlen. Hält man dann die Spitzen zweier Finger der andern Hand gegen das Zungenbein, so kann man sich ganz gut über die Lage der betreffenden beiden Theile zu einander orientiren. Sollte der Kranke sehr empfindlich sein, so bedarf er, wie gesagt, einiger Uebung. Wenn dies nicht genügen sollte, so wird es erlaubt sein, eine schwache Chloroformnarcose zu Hülfe zu nehmen. Diese würde ich auch zu dem Act der Operation vorschlagen, in welchem die Spitze der Epiglottis zur Wunde herausgezogen werden muss — was übrigens wohl nicht so häufig nöthig sein wird.

Ich habe mich absichtlich bei der Laryngotomie sous-hyoidienne länger verweilt, weil ich ihr für die Laryngoskopie eine Zukunft verspreche. Sie ist dasjenige Operationsverfahren, bei dem am wenigsten wichtige Gebilde verletzt werden. Die Arteria laryngea mit Venen und mit gleichnamigem Nerv hat ihren Verlauf am obern Rande der Cart. thyreoidea und so tief im Larynx, dass eine Verletzung bei dieser Operation nicht möglich.

Indicirt möchte diese Vidal'sche Operation bei solchen Tumoren sein:

1) Welche zwischen Zungenwurzel und Epiglottis sitzen, also ent-

[1]) Middeldorpf sagt ebenfalls, im Gegensatz zu Hyrtl, S. 209 l. c. Ich übergehe hier die Kritik der trefflich auf solider anatomischer Basis ersonnenen Laryngotomie sous-hyoidienne des genialen Malgaigne.

weder in den Taschen zwischen den Ligg. glossoepiglottica — die man Foveae glossoepiglotticae nennen könnte — oder auf diesen Ligamentis selbst. Zwar wird man in solchen Fällen wohl meist direct per fauces mit oder ohne Hülfe des Laryngoskops operiren können, doch werden immer Fälle möglich sein, wo der Pat. so empfindlich, dass eine Operation von oben rein unmöglich.

Hatte doch selbst Middeldorpf bei seinem Kranken, der sich eine so grosse Uebung erworben hatte, dass er beim Oeffnen des Mundes den Kehldeckel und die Spitze der Geschwulst sichthar machte, 3 Mal umsonst versucht, mit dem Finger und dem Instrument die Schlinge über den Tumor zu werfen, musste doch „3 Mal die Hand so schnell wie sie gekommen war, auch entfernt werden.“

2) Bei solchen Geschwülsten, welche an irgend einer Stelle der Epiglottis inseriren. Wenn auch hierbei der Epiglottiswulst nicht immer so leicht zu erreichen sein wird, so könnte man doch die von ihm hervorwuchernde Neubildung bis zur Wurzel erfassen.

3) Bei solchen Tumoren, welche von den Plicae aryepiglottica oder

4) von der hintern Fläche der Cart. arytaenoideae und

5) von den oberen Flächen der Taschenbänder,

6) von der vordersten Stelle der hintern Larynxwand emporwachsen.

Ich begebe mich eines nähern Eingehens auf die letzten vier Punkte, glaube aber, dass ein Einblick auf die anatomische Lage dieser Theile die Richtigkeit meiner Ansicht bestätigen möchte.

Der Fall selbst, in welchem die Laryngotomie sous-hyoidienne mit vollem Erfolg ausgeführt wurde, ist folgender:

M., Amerikaner, fühlte schon seit längerer Zeit Schlingbeschwerden, welche allen innern und örtlichen Mitteln getrotzt hatten und zu denen sich allmälig bedeutende Respirationshindernisse gesellten. Zuletzt wurde das Schlingvermögen derartig erschwert, dass der Kranke nicht essen und trinken konnte. Von diesem traurigen Zustande verlangte derselbe um jeden Preis befreit zu werden.

Alle Versuche, die Geschwulst, welche man bei dem so tiefen als möglichen Einführen des Fingers dem Zungenrücken entlang wohl fühlen konnte, auf diesem Wege mit zu fassen und abzuschneiden, waren vergebens.

Deshalb entschloss sich Prat zur Laryngotomie sous-hyoidienne: Der transversale Einschnitt, 2—3 Millimeter den untern Rand des Os hyoideum entlang geführt, drang couche par couche zur Membrana thyro-hyoid., welche ebenfalls durchschnitten wurde. Man kann so zur Epiglottis. Auf der linken Seite der äussern Oberfläche derselben einige Millimeter vom obern Winkel entfernt, fand man jetzt die Geschwulst sitzen. Sie ragte mit ihrer Spitze in den Pharynx hinein. Prat fasste sie mit einer Art Zange und schnitt sie mit einer gekrümmten Scheere ab. Sie war fest, dicht, fibrös und von grauweisser Farbe.

Die Ränder der Wunde wurden durch drei Suturen vereinigt, ein

eng passender Verband angelegt. Es brauchte kein Gefäss unterbunden zu werden. Sogleich waren alle jene Beschwerden des Kranken verschwunden, welche die Geschwulst verursacht hatte. Die Wunde selbst heilte gut.

Der Redacteur der Gaz. des Hôpitaux fügt der Beschreibung der Operation seine eigene Meinung zu, welche sich meinen oben ausgesprochenen Ansichten vollständig anschliesst: Cette opération peut rendre des grands services non seulement dans le cas d'affection pour laquelle son auteur l'a imaginée, l'oedème de la glotte, mais encore pour tous les cas où des corps étrangers occuperaient la partie supérieure de la cavité de l'organe ou qu'ils se seraient développés dans les environs (épiglotte, ligaments épiglotti-arythénoïdiens, cartilages arythénoïdes).

Ehe ich zu der Beschreibung des Operationsverfahrens übergehe, dessen ich mich bis jetzt zur Entfernung der Supra- und Infralaryngeal-Tumoren mit Erfolg bedient habe, möchte ich einige Fingerzeige geben, wie man die einzelnen Partien des Larynx gut übersehen, und so auch die hier vorkommenden Neubildungen genau diagnosticiren kann. Hierbei erlaube ich mir auf einzelne pathologisch-anatomische Punkte einzugehen, welche sowohl die Beschaffenheit der Tumoren betreffen, als auch die anatomische Eigenthümlichkeit derjenigen Theile des Kehlkopfes berühren, welche relativ am häufigsten Sitz dieser Neubildungen sind. Diese Theile sind:

1. Die Epiglottis.

Laryngoskopische Untersuchung. Die Neubildungen an dieser Stelle sind verhältnissmässig am leichtesten zu erkennen, und zwar oft auch ohne Beihülfe des Laryngoskops durch die manuelle Untersuchung. Diese wird viel zu selten ausgeführt, ja manchem Collegen ist es ganz unbekannt, dass man bei der Mehrzahl der Menschen die Epiglottis mit dem Finger erreichen und diese nicht selten mit dem Auge ohne Laryngoskop übersehen kann. Diese Erfahrung macht man sehr häufig in der consultativen laryngoskopischen Praxis.

Die manuelle Untersuchung gelingt am leichtesten, wenn man die herausgestreckte Zunge des Kranken mittelst eines Tuches mit der linken Hand festhält und zugleich mit dem Zeigefinger, und zwar der rechten Hand, an dem seitlichen Rande der Zunge bis zur Epiglottis hinabgleitet. Hierbei tritt dann gewöhnlich eine Art Würgen ein, ein Act, den man geschickt zur Befühlung der oberen und unteren Fläche der Epiglottis benutzen muss.

Zuerst senkt sich der Kehldeckel mit stark abwärts gekrümmten Seitenrändern auf den Larynx, dessen Cartilag. arytaenoid. sich an einander legen. Obgleich hierbei sogleich die Zungenwurzel sich hebt und nach dem Kehldeckel zu gezogen wird, und sie (ähnlich wie beim Schlingen) überdecken will, so kann man doch hierbei die obere Fläche der Epiglottis ganz gut befühlen. Im nächsten Moment, der einen Vor-

act des leeren Erbrechens, das er einleitet, bildet, hebt sich die Epiglottis wieder auf einen kurzen Moment und legt sich hierbei an die Wurzel der Zunge, welche sich rinnenförmig ausgehöhlt hat, an. Diesen kurzen Moment muss man geschickt benutzen, um die dem Larynx zugewendete Fläche der Epiglottis zu befühlen. Hierbei kann man bei einiger Uebung und bei hinreichend langem Zeigefinger die Plicae aryepiglotticae und selbst die Giessbeckenknorpel erreichen, und sich zum Theil von ihrer Beschaffenheit überzeugen. Man hüte sich nur, den freien Rand der Epiglottis, welche sich bei dieser Untersuchung oft nach der Zungenwurzel zu umzuschlagen pflegt, oder die sich an den tiefer eindringenden Finger herandrängenden Arytaenoidknorpel für Neubildungen zu halten! Ueberhaupt muss man einige Uebung in dieser Methode haben, durch welche dem Zeigefinger das hinreichende specifische Tastgefühl für diesen Zweck beigebracht ist, um aus der Untersuchung, welche nur einige Secunden ertragen wird, eine diagnostische Gewissheit zu erlangen.

Um diese aber über jeden Zweifel zu erheben, muss die laryngoskopische Controle nachfolgen. In Bezug dieser diene Folgendes:

Die obere Fläche der Epiglottis zu übersehen, gelingt nicht immer so leicht, als man glauben könnte. Der Kehldeckel legt sich, sobald man das Laryngoskop applicirt hat, meist an die Zungenwurzel an, und so wird seine obere Fläche von den Balgdrüsen bedeckt, die man dazu noch meist mehr oder weniger geschwellt hier antrifft. Den Kehldeckel mit einem weichen Katheter herabzudrücken, gelingt selten. In solchen Fällen gehe ich mit dem Zeigefinger ganz in oben beschriebener Weise bis zu dem vorderen Rande der Epiglottis und bitte jetzt den Kranken, ohne die Zunge sehr zu heben, den Vocal *i* flüsterud aussprechen zu wollen. Dies Verlangen fordert eigentlich eine Unmöglichkeit. Bei *i* ist bekanntlich das Ansatzrohr am kürzesten, die Mundwinkel verbreitern und verkürzen sich dabei. Die Zunge legt sich beinahe zu beiden Seiten an den Gaumen und lässt eine Art Rinne in der Mitte für den Exspirationsstrom. Ganz eigenthümlich ist hierbei die Bewegung der Zunge. Man kann dies am leichtesten beim Versuche beobachten, den Vocal *i* leise, langsam und langgezogen zu sprechen. Alsdann kann man die Stellung der Zunge in drei Krümmungen beobachten. Der unterste Theil der Zungenwurzel bis zu der Stelle, welche kurz oberhalb der Epiglottisinsertion sitzt, höhlt sich etwas einwärts aus, um den Raum zwischen ihr und der hinteren Pharynxwand zu erweitern und um dem Aufsteigen des Larynx, der bei diesem Vocale am höchsten zu stehen kommt, hinreichend Raum zu gönnen; die über diesem mehr concaven Theil der Zungenwurzel liegende Partie der Zunge wölbt sich aber gleichzeitig und steigt nach dem Gaumen zu. Dagegen senkt sich der dritte Theil der Zunge bis zur Zungenspitze.

Wenn man nun den kurzen Moment wahrnimmt, in welchem sich der unterste Theil der Zungenwurzel auswölbt und sich von der Aussenfläche der Epiglottis etwas entfernt, wobei diese letztere selbst etwas zu sinken scheint, so kann man die obere Fläche der Epiglottis voll-

ständig übersehen, ja gleichzeitig auch die Ligg. glosso-epiglottica, die sich etwas spannen, sowie die Foveae glosso-epigl.

Leichter ist die innere oder untere Fläche der Epiglottis zu übersehen. Am vollkommensten gelingt dies, wenn man einen hohen Fistelton aussprechen lässt. Hierbei übersieht man vollständig den Petiolus oder den Wulst der Epiglottis und die Plicae aryepiglotticae, sowie die Stimmbänder, die hier in ihren äussersten Rändern zu schwingen scheinen, und deren oberer und unterer Ansatz hierbei zur Anschauung kommen. Natürlich sind dann auch alle hier sitzenden Neubildungen leicht zu erkennen.

Die Anzahl der bisher von anderen Autoren [1]) beobachteten Neubildungen beläuft sich, soweit ich die Literatur verfolgt habe, auf 23. Diese Fälle sind:

1) Ruff [2]). Hier gingen gegen 9 warzige condylomenartige Excrescenzen vom oberen Drittheil der unteren Fläche der Epiglottis aus und erstreckten sich zu den Stimmbändern, so dass sie den Larynx in seiner oberen Oeffnung verstopften.
2) Dawowsky [3]). Auch hier fand sich der grösste Theil der vielen kleinen knorpelartigen Vegetationen auf der unteren Hälfte der unteren Fläche der Epiglottis.
3) Chr. Majo [4]). Hier hing ein kleiner wallnussgrosser, elastisch anzufühlender Tumor von der Basis der Epiglottis nach der Glottis zu.
4) Schulz (Zweibrücken) [5]). Eine gestielte bewegliche Geschwulst von der Form einer Schminkbohne [6]) ging von der Basis der Epiglottis aus und ragte in die Glottis hinein.
5) Idem [7]). Hier ging ebenfalls eine bewegliche Geschwulst von derselben Stelle des Larynx aus und reichte bis in die Trachea hinein.
6) Trousseau und Belloc [8]). Eine Menge Tumoren von verschiedener Grösse und in Gruppen stehend nahmen die Epiglottis, das Innere des Larynx und einen Theil der Luftröhre ein.
7) Delormes [9]). An der unteren und hinteren Seite der Epiglottis sassen zwei halbdurchsichtige ovale Bläschen von Haselnussgrösse, an den Seiten mit einander verwachsen. Sie füllen vorzüglich die rechte Kehlkopfshöhle aus.

[1]) Meine eigenen Fälle von Neubildungen im Larynx überhaupt werde ich mit den dazu gehörigen Krankengeschichten nach diesen Beobachtungen übersichtlich mittheilen.
[2]) Ehrmann l. c. Obs. XXX.
[3]) Hufeland's Journal 1835. Bd. 80. Th. II. S. 78.
[4]) Fr. Ryland, A treatise on the diseases of the larynx. 1837. S. 227.
[5]) Ehrmann l. c. Obs. VII.
[6]) Middeldorpf l. c. S. 204 schreibt: „von der Grösse einer Bohne"; im Original steht: „celle excroissance avait la forme d'une fève de harlcot."
[7]) Ehrmann l. c. Obs. XII.
[8]) Traité prat. de la phthisie laryng. Paris 1837. pag. 132.
[9]) Middeldorpf l. c. S. 186. Albers Beobachtungen auf dem Gebiete der Pathologie. Bonn 1836. Bd. I. Journ. gén. de la société de méd. 1808. Jan.

8) Chlumzeller [1]). An der Basis der Epiglottis sass eine „Protuberantia firma“ von der Grösse einer grossen Erbse, welche mit dem rechten Stimmbande zusammenhing.

9) Paget [2]). Die carcinomatöse Neubildung sass am linken Rande der Epiglottis, ging zu der linken Plica aryepiglottica und nahm zugleich einen Theil des rechten Arytaenoidknorpels und einen Theil der Cart. arytaenoid. ein.

10) Murray Dobie [3]). Von der Basis des rechten Randes der Epiglottis erhebt sich eine scheinbar gestielte Geschwulst von der Grösse einer kleinen Kirsche.

11) Rokitansky [4]). Bis auf den Kehldeckel reichen zahlreiche feine Körner, breit und gestielt aufsitzende Vegetationen, welche die ganze Larynxhöhle ausfüllen. An der Spitze der Epiglottis sitzt links eine hanfkorngrosse Excrescenz.

12) Idem [5]). Auf der Hinterseite des Kehldeckels, und zwar dessen Basis mehr rechts, eine von buchtigen Rändern umgebene, an Rändern und Basis mit kleinen Granulationen besetzte drusige Ulceration, welche vorn in das rechte obere Stimmritzenband (Taschenband) eingriff.

13) Langenbeck [6]). Eine taubeneigrosse, bewegliche, offenbar polypöse Geschwulst lag auf dem Larynx, der Epiglottis aufsitzend.

14) Hansen [7]). Ein Gürtel von syphilitischen Vegetationen erstreckte sich an der unteren Fläche der Epiglottis weit nach unten.

15) Türck [8]). Am freien Rande des Kehldeckels zeigte sich eine hanfkorngrosse Geschwulst und eine zweite unterhalb der Glottis.

16) Rühle [9]). Primäre Entwickelung eines medullären Carcinoms an der unteren Fläche des Kehldeckels, welches sich auf die oberen Stimmbänder erstreckte.

17) Prat [10]). Hier sass die Neubildung auf der linken Seite der äusseren Oberfläche.

18) Czermak (l. c. Obs. 14). Der Epiglottisrand ist unbeweglich und trägt einige kleine Wucherungen. Ebenso ist der Zungengrund und Raum zwischen diesem und der Epiglottis mit solchen Excrescenzen bedeckt. Ein erbsengrosses blumenkohlartiges Gewächs sitzt an der hinteren Pharynxwand mit einem Stiele auf.

19) Museum of St. Bartholomews Hospital (A descript. Catal. London 1846. I. p. 369. Reichelt, Tum. Lar. Vratisl. 1862. S. 16).

[1]) De Laryngostenosi. Diss. inaug. Prag 1843. pag. 39.
[2]) Lect. on surg. Path. Lond. 1853. Vol. II. pag. 427.
[3]) Monthly Journ. of med. science. Oct. 1853. Archiv. générales. 1854. Janv. Middeldorpf l. c. S. 194. Obs. 36.
[4]) Zeitschr. d. Gesellsch. d. Aerzte zu Wien. 1857. VII. Jahrg. 3. Heft. S. 173.
[5]) Id. S. 173. Obs. 5.
[6]) Preuss. Vereins-Ztg. N. F. 1858. 10.
[7]) Hospitales Tidende 1859. No. 1.
[8]) Allg. Wiener med. Ztg. 1861. VI. 8.
[9]) Die Kehlkopfskrankheiten. Berlin 1861.
[10]) l. c.

An der unteren Fläche der Epiglottis sitzen warzenförmige gestielte Vegetationen; ebenso an der Schleimhaut, welche sich zur Cart. thyr. und zum Ventric. Morg. erstrecken.

20) Pravaz (Lebert, Traité d'anatom. patholog. Tom. I. p. 601). Auf der oberen Fläche der Epiglottis sah man einen kleinen circumscripten Tumor.

21) Paget (Lect. on surgic. Path. Vol. II. London 1853. p. 429). Ein Epithelialcarcinom sass an der Basis der Epiglottis, auf den Fauces und dem oberen Theile des Larynx bis zu den Stimmbändern.

22) Lebert (mitgetheilt in Reichelt's Diss. de tumor. lar. Bresl. 1862). Von der oberen Fläche der Epiglottis entsprang eine 18‴ lange und 15‴ breite Neubildung und erstreckte sich 3‴ weit über die Glottis.

23) Rühle. Die Epiglottis war verdickt, an der Unterfläche hatte sich primär ein einfaches, verjauchendes, carcinomatöses Infiltrat, welches sich auf die Taschenbänder erstreckte, entwickelt. (Mann mit unerträglichem Geruch der Exspiration, welcher weder am Erbrochenen noch an den Sputis haftete; unbedeutende Heiserkeit; Tod durch Marasmus.)

Betrachten wir die Stellen der Epiglottis, welche Lieblingssitze der Tumoren zu sein scheinen, so finden wir:

die untere (hintere) Fläche 18 Mal befallen, und zwar:

- 10 Mal ein grösserer Theil derselben, und zwar die nach der Insertion zu gelegene Partie (No. 1. 2. 6. 7. 11. 12. 14. 16. 18. 23.),
- 5 Mal die Basis (No. 3. 4. 5. 8. 20.),
- 2 Mal einer der Seitenränder (No. 9. 10.),
- 2 Mal der freie Rand (No. 15. 17.);

die obere Fläche war nur 3 Mal (No. 13. 19. 21.) Sitz eines polypösen Tumors.

Der histologische Charakter dieser Geschwülste war:

8 Mal carcinomatöser Natur (No. 6. 9. 11. 12. 16. 20. 21. 23.);

Unbestimmt ist es, ob der von Middeldorpf (S. 186) als Cancroid aufgefasste Dawowsky'sche Fall (No. 2.) ein solcher war. Nach dem Autor waren zwei von den Excrescenzen »knorpelartig«, »mehrere andere hatten Stiele.«

3 Mal werden sie als fibroplastisch bezeichnet werden können (No. 3. 4 5. 19.),

4 Mal als Epithelialwucherung (No. 8. 10. und wahrscheinlich auch 15. 17. 18.),

1 Mal als Polyp,

1 Mal als Hydatide,

2 Mal als syphilitische Wucherungen (No. 1. 14.) Hierbei bemerke ich, dass ungleich häufiger der Kehldeckel Sitz syphilitischer und tuberculöser Ulcerationen zu sein pflegt.

Dass die untere Fläche der Epiglottis beinahe ausschliesslich der Sitz der Neubildungen ist, könnte eigentlich deshalb auffallen, weil hier die Schleimhaut mehr fest und glatt angeheftet ist, als auf der oberen Fläche, doch ist eben der Epiglottiswulst hier mit sehr dickem fetthaltigen Bindegewebe bedeckt, welches den ganzen Raum zwischen der Cartil. epiglott. und thyreoid. einnimmt. Hier finden sich auch eine Anzahl kleiner und grosser Drüsenmündungen, welche sich längs dem Petiolus der Epiglottis und in den Winkel hineinerstrecken, den der Kehldeckel mit der Plica aryepiglottica bildet.

2. Ligamenta aryepiglottica.

Laryngoskopische Untersuchung. Alles was ich von der manuellen und laryngoskopischen Untersuchung der Epiglottis gesagt, gilt auch von diesen Schleimhautfalten, welche sehr gut übersehen werden können, wenn man den Kehldeckel so weit als möglich heben lässt.

Die Tumoren, welche ich in der Literatur als auf diesen Plicae sitzend bezeichnet fand, belaufen sich auf folgende sechs:

1) Rayer [1]). Die Zeichnung, zu welcher kein Text gegeben, trägt die Unterschrift: végétations dans le larynx. Das linke Lig. aryepiglott. ist in eine Art Geschwulst umgewandelt, welche in der Nähe der Cart. Santorini einen kleinen Einschnitt hat.
2) Rendtorf [2]). Eine haselnussgrosse, blassrothe, wenig zerklüftete, dichte, feste, sarcomatöse Geschwulst entspringt am Lig. aryepiglott. und erstreckt sich bis in den Larynx und verengt ihn oben.
3) Wutzer und Urner [3]). Eine Lymphdrüse von Haselnussgrösse ist durch dichtes Zellgewebe so an das rechte Lig. aryepiglott. befestigt, dass sie in die innere Höhle des Pharynx und Larynx hineinragt. Aeusserlich an der ganzen linken Seite des Halses sass ebenfalls eine Reihe geschwollener Lymphdrüsen.
4) Chlumzeller [4]). Die beiden Ligg. aryepiglott. waren verdickt, das linke zum Theil zerstört und mit Excrescenzen von Hanfkorn- bis Linsengrösse bedeckt.
5) Paget [5]). Die carcinomatöse Masse sass an der linken Plica aryepiglott.
6) Türck [6]). Auf der Oberfläche der Plic. aryepiglott. befand sich eine über hanfkorngrosse, rundliche, blassrothe Wucherung.
7) Dupuytren (Leçons orales. Tom. III. p. 602. 1833). Die Glottis war durch einen wahren Polypen verstopft, der von einem der Ligamente entsprang, welches sich von der Epiglottis zu den

[1]) Atlas des maladies de la peau. Pl. XIX. Fig. XI. Ehrmann l. c. Obs. XVI. remarque.
[2]) Diss. inaug. Heidelb. 1840.
[3]) Urner, Dissert. S. 24.
[4]) l. c. S. 39.
[5]) l. c. S. 427.
[6]) l. c.

Cart. arytaen. erstreckte. Er war 18‴ lang und gabelig gespalten.

8) Barkow (Middeldorpf l. c. Obs. 8.). Oberhalb des rechten Stimmbandes erhebt sich eine feste, kugelige, ovoide, $^3/_4$″ lange Geschwulst, die, hauptsächlich im rechten Lig. aryepiglott. entwickelt, die obere Apertur des Larynx verstopft.

9) Banchet (Bullet. de la Soc. anat. 1851. p. 118. 347. Lehert, Traité d'anat. path. Vol. I. p. 142). Ein Tumor von der Grösse einer kleinen Nuss sitzt auf der rechten Plica aryepiglott. und schliesst ventilartig den Larynxeingang.

In allen 9 Beobachtungen waren 5 Mal andere Partien des Larynx gleichzeitig Sitz gleicher oder ähnlicher pathologischer Producte. Der Fall 1. gehört eigentlich gar nicht hierher, weil das Lig. aryepiglott. mehr geschwollen zu sein scheint, als eine wirkliche Geschwulst zu bilden. Ein Tumor selbst sass tiefer. Nur im Fall No. 2. war die betreffende Plica der alleinige Sitz einer als sarcomatös bezeichneten Geschwulst.

In Bezug auf den histologischen Charakter dieser Tumoren waren:

4 als carcinomatös (No. 1. 5. 8. 9.),
1 als Epithelialwucherung (No. 4.),
2 als Bindegewebsneubildung (No. 6. 7.),
1 als Sarcom (No. 2.),
1 als geschwollene Lymphdrüse (No. 3.)

zu bezeichnen.

3. Ventriculi Morgagni.

Laryngoskopische Untersuchung. Tief in die Höhlung dieser Ventrikel hineinzusehen, ist natürlich bei der zu ihnen relativ immer hohen Stellung des Kehlkopfspiegels rein unmöglich. Bei passender Stellung desselben gelingt es jedoch bisweilen, den Anfang dieser Taschen bis zu einer gewissen Grenze zu übersehen. Türck [1]) schlägt zu diesem Zwecke eine seitliche Verschiebung zwischen Zungenbein und Schildknorpel vor, welche dadurch bewerkstelligt werden soll, dass ein Gehülfe die grossen Hörner des ersteren zwischen Daumen und Zeigefinger der einen, die oberen Ränder des Schildknorpels mit den gleichen Fingern der andern Hand umfasst und gegen einander bewegt, wodurch man vortheilhaftere Ansichten auch vom Kehldeckel, von den aryepiglottischen Falten, vom linken Stimmbande etc. erhält.

Ich habe mir einen Doppelspiegel machen lassen, bei welchem an dem gewöhnlichen Kehlkopfspiegel seitlich ein kleinerer anderer Spiegel abgeht, dem man durch eine Art Charnier jede Convergenz zum Hauptspiegel geben kann, — doch ist es mir noch nicht gelungen, durch ihn bedeutende Resultate zu erhalten. Vielleicht könnte ein kleines Prisma mit zu verwerthen sein.

Bis jetzt wird man also Neubildungen, welche tief in den Morgagnischen Ventrikeln sitzen, nicht sehen können, — doch kann man

[1]) Praktische Anleitung zur Laryngoskopie Wien 1860. S. 34.

solche wohl vermuthen, wenn die Oeffnung dieser Taschen eine auffallend weite und vielleicht das betreffende Taschenband nach oben und das Stimmband nach unten gedrängt sein sollte. Meist wachsen jedoch diese Tumoren bald aus den Mündungen heraus und sind dann leicht zu übersehen.

Die Anzahl der Neubildungen, welche bis jetzt von den Autoren verzeichnet sind, beläuft sich auf 21. Es sind:

1—3) Desault [1]). Der Stiel der hirnförmigen Geschwulst ging in allen 3 Fällen von einem der Morgagnischen Ventrikel aus. (Ein Kranker litt an Suffucationsanfällen.)

4) Senn [2]). Eine haselnussgrosse, härtliche, weissliche, rundliche, gestielte Geschwulst ging vom rechten Ventrikel aus, und, in die Glottis hineinragend, verengte sie dieselbe, dass kaum eine Rabenfeder durchkam. (Ein Mann mit Athemnoth, Heiserkeit, Schlingbeschwerden; asphyxischer Tod.)

5) Trousseau et Belloc [3]). Ein blassröthlicher, nicht gestielter Tumor von $^1/_3$″ Grösse sass zum Theil im linken Ventrikel, zum Theil zwischen Cart. thyr. und cricoid. (42jähriger Mann mit Aphonie, grosser Athemnoth; Tracheotomie; Tod.)

6) Rayer [4]). Eine Geschwulst, vom oberen Rande des linken Ventrikels entspringend, geht durch die obere Kehlkopfsapertur. (50jährige Frau mit Respirationsbeschwerden.)

7) Andral [5]). Ein röthlicher, weicher, gestielter Tumor kam aus einem der beiden Ventrikel heraus und verengerte die Glottis um ein Drittheil der Quere. (Stimmloser Phthisikus.)

8) Gérardin [6]). Ein haselnussgrosser, weisser, höckriger, kurzgestielter Tumor nimmt den ganzen rechten Ventrikel ein und füllt beinahe die ganze Glottis aus. (63jähriger Mann mit Aphonie und Suffocationsanfällen; langsamer Tod.)

9) Chlumzeller [7]). Ein gestielter Polyp sass im rechten Ventrikel und konnte durch die leichteste Bewegung, also auch leicht durch Inspiration Suffocation bewirken. (40jährig, an Katarrh leidend, später Tod suffocatorisch.)

10) Dufour [8]). Aus dem rechten Ventrikel tritt eine grössere Geschwulst hervor. ($2^1/_2$jähriges Mädchen, welches an Variola starb.)

11) Rokitansky [9]). Zahlreiche feinkörnige, breit und gestielt aufsitzende Vegetationen füllen die Ventrikel, die ganze Larynxhöhle aus und verdecken die ganze Schleimhaut. (Larynx eines Kindes.)

[1]) Oeuvres chirurgicales publ. par Bichat. 1801. Tom. II. pag. 254.
[2]) Journ. des progrès des sciences méd. Tom. V. p. 230. Ehrm. l. c. p. 8.
[3]) l. c. p. 41.
[4]) l. c. p. 422.
[5]) l. c. Ehrmann Obs. IX.
[6]) Lecture faite à l'Académie de Méd. 27. Sept. 1836. Ehrm. l. c. Obs. XIX.
[7]) l. c. p. 40.
[8]) Canstatt's Jahresbericht 1852. Bd. IV. p. 280. Middeldorpf Obs. 18.
[9]) l. c. Obs. 3.

12) Idem [1]). Der linke Ventrikel ist von einer Wucherung erfüllt.

13) Tourdes [2]). Eine breitbasige, röthliche, weiche Geschwulst von der Form einer abgeplatteten Erdbeere erstreckte sich aus dem linken Ventrikel über die Arytaenoidknorpel nach dem rechten Ventrikel. (7jähriger Knabe; Tod durch Asphyxie.)

14) Green [3]). Ein runder, circumscripter, fleischiger, 7‴ im Durchmesser haltender Tumor sass im hinteren Theil der Morgagnischen Ventrikel. (50jähriger Mann, 12 Jahre an Athemnoth, 3 Jahre an Aphonie leidend; stirbt suffocatorisch.)

15) Parker [4]). Ein Polyp, welcher durch Hustenstösse aus der Glottis hervorgetrieben erschien, hat wahrscheinlich im linken Ventrikel inserirt. (4jähriges Mädchen mit Heiserkeit; Respirationshindernisse. Der ziemlich weit in den Rachen prominirende Polyp wurde abgeschnitten.)

16) King's College [5]). Warzenartige, vascularisirte Excrescenzen sassen im rechten Morgagnischen Ventrikel und stiegen nach dem linken so hinüber, dass sie den Larynx beinahe verschlossen. (Schwangere 30jährige Frau mit Heiserkeit, Athemnoth; starb suffocatorisch nach der Tracheotomie.)

17) Pravaz [6]). Zwei durchsichtige Tumoren (Hydatiden) sassen unterhalb der Epiglottis. Sie hatten die Grösse einer Nuss, berührten sich beinahe und füllten vorzüglich den ganzen rechten Ventrikel aus. (Ein Mann in Asphyxie nach dem Hospital gebracht; starb nach 8 Tagen.)

18) Dufour [7]). Die Ventrikel waren mit zahlreichen Vegetationen von hellrother Farbe und härtlicher Consistenz erfüllt. Eine grössere inserirte im rechten Ventrikel. ($2^1/_2$jähriges Mädchen mit Dyspnoe und Husten.)

19) Lebert [7]) will einen ähnlichen Tumor bei einem Erwachsenen, der an Phthisis starb, gesehen haben.

20) Störk [8]). Das linke Stimmband war nicht zu sehen wegen der aus dem linken Ventric. Morg. herauswachsenden, hügelförmig gereihten Wucherungen. (Aphonischer Kranker.)

21) Idem. Einen ähnlichen Befund ergab die Untersuchung eines heisern Hauptmanns.

Von obigen 21 Neubildungen sassen also:

5 in beiden Ventrikeln (No. 11. 14. 16. 18. 19.),
5 im rechten Ventrikel (No. 4. 8. 9. 10. 17.),
7 im linken (No. 5. 6. 12. 13. 15. 20. 21.); von
4 ist der nähere Sitz nicht angegeben (No. 1. 2. 3. 7.).

[1]) l. c. Obs. 9.
[2]) Gaz. des hôpitaux 1853. No. 12. Middeldorpf Obs. 62.
[3]) Americ. J. of med. sc. July 1851. p. 37. Reichelt's Diss. p. 17. Obs. 18.
[4]) Id. 1852. p. 15. Reichelt p. 18.
[5]) The Lancet 1860. Vol. I. Med. Times and Gaz. April 7. 1860.
[6]) Lebert, Traité d'anat. Tom. I. p. 600.
[7]) Lebert l. c.
[8]) Zur Laryngoskopie. Wien 1860. p. 35.

Der histologische Charakter der hier verzeichneten Neubildungen scheint, so weit sich dies aus den meist unsicheren, nicht durch das Mikroskop controlirten Daten schliessen lässt, folgender gewesen zu sein:

5 Mal Cancroid (No. 4. 6. 8. 9. 10.,)
6 Mal Polyp (No. 5. 9. 13. [1]) 14. 15. 16.),
4 Mal Fibroid (No. 4. 7. 14. 20.),
2 Mal Epithelialwucherung (No. 18. 19.),
1 Mal Hydatide (No. 17.).

In Hinsicht der histologischen Beschaffenheit der Ventrikel, welche die Entstehung der Neubildungen zu begünstigen scheint, ist namentlich der Reichthum dieser Taschen an acinösen Drüsen hervorzuheben. Diese finden sich an der oberen Wand in bedeutender Ausdehnung und dringen ziemlich tief, bis zu der Grenze der Taschenbänder. Sie scheinen den Zweck zu haben, den Stimmbändern die nöthige schleimige Flüssigkeit zuzuführen, da letztere selbst keinen solchen Drüsenapparat besitzen. Lange anhaltende und öfters wiederkehrende Katarrhe, welche die Hypertrophie dieser Drüschen veranlassen, sind hier nicht selten und vielleicht Momente, welche eine Wucherung begünstigen.

4. Stimmbänder.

Laryngoskopische Untersuchung. Diese bietet nur dann Schwierigkeiten, wenn der Kehldeckel tief gesenkt ist und trotz der oben angegebenen Mittel sich nicht heben will. In normalen Fällen übersieht man schon bei gewöhnlicher Stellung des Kehlkopfspiegels den unteren Abschnitt der Stimmbänder; der obere wird nur dann sichtbar, wenn man bei vorgestreckter Zunge ein *e* im Fistelton singen oder ein *i* nach der von Türck (l. c. S. 21) zuerst angegebenen Weise lispeln lässt. Hierbei ist es mir meist immer gelungen, den vorderen Winkel der Glottis deutlich zu übersehen. Selbst bei Kindern erreichte ich diesen Zweck, und zwar meist dadurch, dass ich den Kopf so weit als möglich nach hinten überbiegen und das Licht von hoch oben auf den kleinen Spiegel fallen liess, den ich, so tief als dies bei Kindern möglich, nach dem Larynx zu einsenkte.

Neubildungen an den Stimmbändern fand ich von anderen Autoren in der Literatur folgende verzeichnet:

1) Urner-Albers [2]). Zwischen beiden Stimmbändern hing eine kleine, runde, wallnussgrosse, fleischige Geschwulst, die von den beiden Stimmbändern entsprang. Gleich hinter der Geschwulst zeigte sich eine Vertiefung, welche den beweglichen Körper zum Theil aufnehmen konnte, so dass er, in diese hineingeschoben, die Glottis nur halb verschloss! (54jähriger Tischler mit Aphonie, Schmerz beim Sprechen, blutigen Sputis, Dyspnoe, Gefühl eines Pfropfes in der Luftröhre; Tod in Suffocation.)
2) Ryland (l. c. S. 229). Ein dünngestielter, kleiner Polyp sass

[1]) Middeldorpf l. c Obs. 62. bezeichnet diesen Fall als „Cancroid." Doch nach der Bezeichnung im Original muss er als Polyp aufgefasst werden.
[2]) Urner, Dissert. p. 15.

am linken Stimmbande. (Junge Frau an unbedeutender Heiserkeit leidend und an Phthisis gestorben.)

3) Ehrmann (S. 23). Eine blumenkohlartige, $2^1/_2$ Cent. breite, $1^1/_2$ Cent. dicke, mit kleinen Granulis besetzte, breitbasige Geschwulst sass auf dem linken Stimmbande. (33jährige Frau, seit längerer Zeit heiser, zeigt eine Art Ventilgeräusch bei Ex- und Inspiration; plötzliche Dyspnoe; Tracheo-Laryngotomie mit Erfolg; später Tod an Typhus.)

4) Idem (S. 18). Eine fleischige, weiche, gelappte, haselnussgrosse, rundliche, glatte, mit einzelnen Furchen an der Oberfläche versehene, mit einzelnen Flimmerepithelien bedeckte (mikroskopisch nachgewiesen) Geschwulst, längs des ganzen linken Stimmbandes angeheftet, verstopfte die Glottis. (9jähriger Knabe mit Heiserkeit, sich steigernder Athemnoth; stirbt in einem ohnmachtähnlichen Zustande; hat früher an Husten gelitten.)

5) Otto, A. W. [1]). Eine fleischige, knotige Masse entsprang mit dünnen Stielen und bandförmigen Anhängen von den Stimmbändern. Sie bestand, ausser einigen kleineren, besonders aus drei haselnussgrossen Geschwülsten, die rundlich, doch höckerig, sehr fest, elastisch und blassröthlich von Farbe waren. Die eine von ihnen lag oberhalb der Stimmritze und konnte ihrer Grösse wegen nicht mehr durch dieselbe hinabgleiten. Die beiden anderen lagen unterhalb der Glottis und schlossen diese zuletzt völlig. (65jähriger Mann, aphonisch, mit erschwerter Respiration und schwerem Schlingen; langsame Erstickung.)

6) Otto [2]). Auf dem rechten Stimmbande eine etwa 4‴ Durchmesser haltende, sehr feintraubige, condylomenähnliche, breit aufsitzende, ungestielte Geschwulst.

7) Nasse [3]). Markartige, vom linken Stimmbande sich entwickelnde Geschwulst. (Ein Mann, welcher 3 Jahre heiser gewesen.)

8) Frerichs [4]). Eine graue, blumenkohlartige Geschwulst von der Grösse einer halben Wallnuss ging von den linken Stimmbändern aus und verbreitete sich nach oben, 4‴ hoch über die hintere Fläche der Epiglottis, nach unten zum Ringknorpel. (37jährige Frau, längere Zeit heiser, zuletzt aphonisch; starb an Puerperalfieber.)

9) Freiburger Präparat [5]). Eine gelappte Geschwulst sitzt auf dem linken Stimmbande und verstopft die Glottis gänzlich. (Kehlkopf eines Erwachsenen.)

[1]) Seltene Beobachtungen zur Anatomie, Physiologie u. Pathologie. Berlin 1824. p. 100. Anat. Präp. zu Breslau, Präp. 1199. Fr. H. Albers, Pathologie u. Therapie der Kehlkopfskrankheiten. Berlin 1829. p. 100.

[2]) Catalogus novus 1841. p. 123. No. 1198, zuerst von Middeldorpf p. 196 beschrieben.

[3]) Albers, anatom.-path. Atlas Taf. 8. Fig. 5. Ehrmann l. c. p. 22.

[4]) Beiträge zur medicin. Klinik. Jenaische Ann. Jan. 1849. Bd. I. H. 1. p. 14.

[5]) Ehrmann l. c. p. 19.

10) Schuh [1]). An den Stimmbändern einer Seite hing ein fester, wenig beweglicher, kurzgestielter, fast wallnussgrosser Polyp. (Ein Mann mit Aphonie, pfeifendem Athem und Angstgefühl; stirbt suffocatorisch.)

11) Leudet [2]). Auf dem rechten Stimmbande sass eine erbsengrosse, röthliche, weiche, maulbeerförmige Geschwulst. (Ein Mann mit unbedeutender Heiserkeit und Athembeschwerden seit 2 Monaten; stirbt an Phthisis.)

12) Duncan [3]). Auf der oberen Fläche der Stimmbänder sassen warzige Massen, welche papillenförmige Ausläufer nach aufwärts schickten und die Rima glottidis sehr verengten. (Ein 5jähriges Mädchen mit Husten, pfeifender Respiration; 2jährige Heiserkeit.)

13) Gluge (l. c. S. 91). Von den Bändern der rechten Seite des Larynx ausgehend verdrängte die Geschwulst den Cartil. arytaen. und die Epiglottis. (40jährige Waschfrau, seit mehreren Jahren heiser, dyspnoisch; stirbt bald nach der Tracheotomie.)

14) Idem. Die rechten Stimmbänder waren durch eine grauweisse Geschwulst ergriffen, die den Kehlkopf verstopfte. (Plötzlich gestorbener Mann.)

15) Czermak [4]). Auf der Mitte des rechten Stimmbandes sass eine dunkelgefärbte, rundlich höckerige Neubildung mit ziemlich breiter Basis auf. Dass sie von weicher Consistenz sein müsse, schloss Czermak daraus, dass sie durch Vibration des Stimmbandes in allen ihren Theilen deutlich erschüttert wurde und bei zufälliger theilweiser Einklemmung in die Stimmritze nachgiebig erschien. (40jähriger Mann, seit mehreren Jahren an „nervöser“ Heiserkeit ärztlich behandelt.)

16) Idem [4]). Auf der vorderen Hälfte des linken Stimmbandes sass eine dünngestielte, rundliche, glatte Neubildung von der Grösse einer kleinen Erbse. Sie ist beweglich und wird durch den Luftstrom theils in die Glottis eingeklemmt, theils wieder herausgeschnellt. Bei mässig geöffneter Glottis steht der Polyp so, dass er den Rand des rechten Stimmbandes berührt und in eine wulstige Vertiefung desselben hineinpasst. (Ein Mann mit unbedeutender Heiserkeit.)

17) Das rechte Stimmband war verdickt und in der Gegend des vorderen Endes des Processus vocalis mit einer conischen Excrescenz besetzt. (Aeltlicher, heiserer Mann; syphilitisch?)

18) Idem [5]). Es zeigt sich ein colossaler maulbeerförmiger Polyp, der, von dem rechten Stimmbande entspringend, in und über der Glottis schwebt. Eine ähnliche kleinere Neubildung wuchert von der hinteren Innenwand der Kehlkopfsapertur in der Gegend des

[1]) Ueber die Erkenntniss der Pseudoplasmen. Wien 1851. Middeld. p. 198.
[2]) Bulletin de la soc. anat. p. 35. Canstatt's Jahresb. 1852. Bd. IV. p. 280.
[3]) Edinb. med Journ. 1861. April.
[4]) Der Kehlkopfspiegel. Leipzig 1860. Obs. 2. 18. 16.
[5]) Obs. No. 19.

linken Arytaenoidknorpels. (25jähriger Schuhmacher, seit 4 Monaten stimmlos mit Gefühl von Athmungshinderniss.)

19) Idem [1]). Eine unregelmässige, höckerige Neubildung von weisslicher Farbe sprang, rechterseits aufsitzend, mehrere Linien in das Lumen des Larynx vor. Die Grösse des Polypen und die Breite seiner Basis erlaubten nicht sicher zu bestimmen, ob derselbe aus dem rechten Stimm- oder Taschenbande oder zwischen beiden hervorsprosste; doch war ersteres das wahrscheinlichste. (35jähriger Handelsmann mit 3jähriger Heiserkeit.)

20) Idem [1]). Ein rundlicher höckeriger Polyp von der Grösse einer grünen Erbse sass mit verschmälerter Basis auf dem Rande des rechten Stimmbandes, etwa am vorderen Ende des mittleren Drittheils desselben. Bei geöffneter Glottis hängt er in die Ebene desselben hinein, so dass er leicht von den Rändern der Stimmbänder eingeklemmt wird, wenn sich die Glottis zum Tönen verengt. (32jähriger Prediger mit Heiserkeit seit 2 Jahren.)

21) Idem [1]). Ein etwa erbsengrosser, vollkommen kugeliger Polyp von glatter, gespannter Oberfläche und dunkler, blauröthlicher Färbung inserirt zwischen dem ersten und zweiten Drittheil des freien Randes des rechten Stimmbandes. (26jähriger Kaufmann, mit Heiserkeit seit 1 ½ Jahr.)

22) Idem [1]). Von drei bedeutenden, unregelmässig höckerigen Neubildungen von weisslicher Farbe sass eine auf dem linken Taschenbande mit ziemlich breiter Basis auf, die zweite auf dem rechten Taschenbande, die dritte auf dem rechten Stimmbande. (25jähriger Kaufmann mit Heiserkeit seit 1 ½ Jahr.)

23) Türck (l. c.) [2]). Ein 1‴ langer und dicker, rundlicher, röthlicher Auswuchs sass auf dem freien Rande des rechten Stimmbandes über 1‴ hinter dem vorderen Winkel der Glottis breitbasig auf. (33jähriger Hausirer mit Bluthusten und Heiserkeit.)

24) Idem. Taschen- und Stimmbänder mit Wucherungen besetzt, mit gleichzeitigen syphilitischen Affectionen der Epiglottis. (32jährige Köchin, schwerathmig, aphonisch.)

25) Idem [2]). Das Stimmband ist 3‴ hinter dem vorderen Winkel an seinem freien Rande mit einem 4‴ langen, 2‴ breiten, bedeutend in das Lumen der Glottis hineinragenden, rundlichen, blassröthlichen Auswuchs besetzt. Hinter dem Stimmbande ein 2‴ langer Auswuchs sichtbar. Beide berühren sich, ein schmaler dritter wird durch Husten hervorgerufen. (30jährige Blumenmacherin, seit dem ersten Jahre aphonisch.)

26) Störk [3]). Anstatt der Stimmbänder waren warzenförmige Bindegewebswucherungen vorhanden, welche sich bei Verschluss der Glottis in die gegenüberstehenden Buchtungen hineinlegten. (30j. Modistin mit Aphonie seit dem ersten Jahre.)

[1]) Virchow's Archiv 1862. Bd. XXIII. Heft 5 u. 6. S. 588. Obs. 1. 2. 3. 4.
[2]) Zeitschrift der Gesellschaft der Aerzte zu Wien. 1859. No. 11. S. 168.
[3]) Oesterreichische Zeitschrift für praktische Heilkunde. VI. 40. 43.

(Mir scheinen No. 25. und 26. dieselben Personen zu betreffen; desto auffallender die Differenz im Befunde.)

27) Gerhardt [1]). Zwei kleine, halbkugelige, rothe Vorsprünge, Teleangiectasien ähnlich, wurzelten in dem Stimmbandrande, deren linke fast die Grösse einer halben Erbse hatte. (50jähr. Frau, seit mehreren Jahren heiser, hustend und mit Halsschmerzen.)

28) Hôtel-Dieu [2]). Eine polypöse Excrescenz fand sich am rechten Stimmbande.

29) Hôpital du Val de Grâce. Ein kleiner Polyp sass auf den Stimmbändern der rechten Seite.

30) Fauvel [3]). Ein conisch zugespitzter Tumor nimmt die zwei vorderen Drittheile des rechten Stimmbandes ein und hängt in die Glottis hinein. (48jähr. Drucker mit Aphonie seit 3 Jahren.)

31) Idem. Ein kleiner Epithelialtumor von der Grösse einer kleinen Erbse adhärirt am freien Rande des rechten Stimmbandes. (40j. Mann mit Aphonie seit 3 Jahren.)

32) Verneuil (l'Union médic. 1859. No. 8). Polypöse Vegetationen sassen an den Rändern der Stimmbänder. (Ein Mann mit Phlegmone des Halses; starb plötzlich.)

33) Wood [4]). Nahe dem inneren Rande der Stimmbänder sassen warzige Excrescenzen. (4j. Knabe mit Aphonie, Husten, Dyspnoe.)

Von den verzeichneten Tumoren sassen also:

8 auf beiden Stimmbändern (No. 1. 5. 12. 24. 26. 27. 32. 33.),

7 auf dem linken Stimmbande (No. 2. 3. 4. 7. 8. 9. 16.),

16 auf dem rechten Stimmbande (No. 6. 10. 11. 13. 14. 15. 17. 18. 19. 20. 21. 22. 23. 28. 29. 30. 31.). Von

3 existirt keine nähere Angabe (No. 10. 19. 25.).

Der histologische Charakter dieser Tumoren war mit grosser Wahrscheinlichkeit folgender:

18 Mal wird er als Polyp bezeichnet (No. 1. 2. 3. 4. 5. 9. 14. 15. 16. 17. 18. 19. 20. 21. 22. 27. 28. 29.),

5 Mal wird er bloss als Epithelialwucherung charakterisirt (No. 6. 12. 24. 25. 30.),

3 Mal als fibroplastische Geschwulst,

3 Mal als Cancroid,

1 Mal als Encephaloid,

1 Mal als syphilitische Excrescenz.

(No. 4. bezeichnet Middeldorpf als Cancroid; der Verfasser, Ehrmann, bezeichnet sie aber als excroissance polypeuse, formée en majeure partie par le tissu même de la membrane muqueuse. Dasselbe gilt von No. 9.) —

[1]) Archiv für physiologische Heilkunde. N. F. III. p. 423.

[2]) Gazette des Hôp. 1860. No. 51. 53.

[3]) Du Laryngoscope au point de vue pratique. Paris 1861. pag. 47 u. 48. (La vue pratique des Hrn. Ch. Fauvel [Docteur en Méd. de la Faculté de Paris et ancien Interne des Hôpitaux] besteht in casuistischer Beziehung in Anführung von 5! Beobachtungen, wovon 2 von Czermak gemacht sind!)

[4]) Transactions of the pathol. Soc. 1860. Vol. XI. p. 20.

Um die Neubildungen, welche bis jetzt an den Stimmbändern von den Autoren beobachtet worden sind, so vollständig als möglich zu geben, führe ich auch die syphilitischen Condylomen an, welche mehrere Autoren hier gefunden haben. Hierbei bemerke ich, dass die grosse Anzahl solcher Befunde, welche von Gerhardt und Roth [1]) publicirt worden sind, noch in keinem Verhältniss zu den Beobachtungen Anderer stehen, doch eine gewisse Garantie durch ihre Gewährsmänner bieten. Diese fanden nämlich unter 54 secundär Syphilitischen (36 Weiber, 18 Männer) 8 Kranke, bei welchen breite Condylome an den Stimmbändern als Ursache der vorhandenen Heiserkeit nachgewiesen wurden. Einer von ihnen fand sogar in einem Hospital unter drei untersuchten Syphilitischen zwei Mal (!) Condylome der Stimmbänder! — Die beobachteten Befunde sind:

1) Am rechten Stimmbande ein papillärer Vorsprung, etwa in der Mitte und von da über die vordere Commissur und den vorderen Theil des linken Stimmbandes sich erstreckend eine weissliche unebene Zone mit zahlreichen kleineren, flachen Hervorragungen. Auch auf der hinteren Kehlkopfswand zwischen den Stimmbändern eine weissliche unebene Zone mit zahlreichen kleinen Hervorragungen. (Gleichzeitig waren bei diesem 26jährigen Kranken, welcher 6 Wochen vorher letzte Gelegenheit zur Ansteckung gehabt, breite Condylome an den grossen Labien und indolente Schwellung der Leisten-, Cervical- und Cubitaldrüsen vorhanden.)
2) Zwischen den Stimmbändern erschien beim Athmen ein breiter, flacher Wulst von einigen Linien Durchmesser, roth wie die Schleimhaut, auf seiner Höhe mit feinen Excrescenzen besetzt. (24jährige Kranke mit breiten Condylomen am Anus, Schwellung der Inguinal- und Cervicaldrüsen, Roseola etc.)
3) Die gerötheten und geschwollenen Stimmbänder sind an ihren hintersten Rändern mit flachen, weisslichen Zacken besetzt; stärkere, theils weissliche, theils röthliche Zacken am hintersten Theile der Plica aryepiglottica. (29jähriger Kranker mit Gonorrhoe; indurirte Stellen an der geschwollenen Vorhaut und breite Condylome etc.)
4) An der Spitze des Processus vocalis des rechten Stimmbandes ragt ein kleiner weisslicher Zacken hervor. (24jähriger Mann mit indurirtem Schanker etc.)
5) Das rechte Stimmband ist mit einer kleinen Hervorragung besetzt und in der Mitte der hinteren Rachenwand sitzt ein rundlicher, linsengrosser Wulst von condylomatösem Aussehen. (21jährige Kranke mit breiten Condylomen am Anus etc.)
6) Auf der Höhe der Falte zwischen den Cartil. arytenoideae zu beiden Seiten der Mittellinie ein kleiner, kaum stecknadelkopfgrosser, zugespitzter Höcker von weisslicher Farbe. (28jähriges Mädchen mit breiten Condylomen an den äusseren Genitalien etc.)

[1]) Virchow's Archiv Bd. XXI.

7) An der Falte zwischen den beiden Cart. arytaenoid. ein flacher, blasser Wulst von Stecknadelkopfgrösse. Am linken Lig. aryepiglott. vor der Spitze des Giessbeckenknorpels eine ganz flache, linsengrosse, trübweisse Erhabenheit. (18jähriges Mädchen mit breiten Condylomen am linken Labium etc.)

8) An beiden Stimmbändern kleine, ziemlich spitze, weisse Zacken vorstehend, am stärksten in der Mitte des linken Stimmbandes entwickelt. (35jähriges Mädchen mit breiten Condylomen an der Vulva.)

Bei allen 8 Kranken war Heiserkeit in verschiedener Intensität vorhanden.

9) u. 10) Bei den 2 Kranken, welche unter 3 Syphilitischen eines anderen Hospitals Condylome im Larynx zeigten, sassen diese an den Stimmbändern.

11) Schon früher wurden von Gerhardt [1]) bei einem 55jährigen heiseren Manne mit indurirtem Schanker am Penis etc. flache röthliche Vorsprünge am freien Rande der Stimmbänder gefunden.

12) Gilewski [2]) fand bei einer 23jährigen heiseren Magd, welche breite nässende Condylome an den Genitalien zeigte, $\frac{1}{2}$—1‴ grosse, gelblichweisse, mehr spitze Excreseenzen an den Stimmbändern, senkrecht zum Längendurchmesser derselben stehend.

Hierher könnte man noch die Fälle von Czermak und Türek rechnen.

13) Czermak [3]). Bei einem ältlichen, der Syphilis verdächtigen, heiseren Manne in der Gegend des vorderen Endes des Proc. vocalis eine conische, etwa $1\frac{1}{2}$‴ lange Excreseenz.

14) Idem. Ein grösserer zackiger Vorsprung am rechten Stimmbande, ein kleinerer am linken und auf der hinteren Larynxfläche bei einem 41jährigen, ebenfalls der Syphilis verdächtigen Jäger.

15) Türck [4]). Taschen- und Stimmbänder mit Wucherungen besetzt, mit gleichzeitigen syphilitischen Affectionen der Epiglottis.

Die Neubildungen, welche viele andere Autoren deshalb für syphilitisch erklärten, weil sie Aehnlichkeiten mit den syphilitischen Excreseenzen an der Vagina, am Penis hatten, führe ich nicht an, weil diese Annahmen wenig Gründe für sich hatten, so z. B. Parker (siehe Neubildungen an Taschenbändern No. 3.), Hansen (siehe Neubildungen der Epiglottis No. 14.).

Sieht man von diesen specifischen Neubildungen ab, so könnte es überhaupt auffallend erscheinen, dass gerade an den Stimmbändern, wo das elastische Gewebe vorwaltet, so viele Neubildungen vorkommen, — doch ist gerade die histologische Beschaffenheit dieser Bänder eine eigenthümlich complicirte, welche vielleicht diese Erscheinung erklärlicher macht. Während sich auf dem grössten Theil des Larynx

[1]) Würzb. Med. Zeitschr. I. S. 172.
[2]) Wiener Med. Wochenschr. XI. 18. 1861.
[3]) Der Kehlkopfspiegel. S. 95.
[4]) Zeitschrift der Gesellschaft der Aerzte. 1859. No. 11.

Flimmerepithelium vorfindet, tragen die Stimmbänder ein ziemlich starkes Stratum von Pflasterepithelium auf dem elastischen Gewebe. Dieses selbst bildet aber eine Art nach innen freier Duplicatur, in welche die Muskelbündel des Thyreo-arytaenoideus eingewebt sind. Senkrechte Schnitte parallel dem freien Rande, in Essigsäure erhärtet, zeigen aber, dass sich durch die Länge des Stimmbandes quergestreifte Muskelbündel in der mittleren Ebene gegen den freien Rand hinziehen und darüber die elastischen Fasern durch viele kleine Querbündel unter einander verbunden sind. Aus dieser nach innen freien Oeffnung der elastischen Duplicatur habe ich selbst bei entzündlichen und ödematösen Schwellungen der Stimmbänder nicht sehr selten fleischartige Massen sich hervordrängen sehen, und diese Stellen sind häufig der Boden der Neubildungen.

5. Taschen- oder obere Stimmbänder.

Die Fälle, in welchen hier Neubildungen aufgefunden worden, sind:

1) Ferrus [1]). Der Tumor von der Grösse einer Mandel inserirte mit einer ziemlich breiten Basis „aux deux replis fibro-membraneux qui forment le ventricule laryngée et à l'angle rentrant du cartil. thyreoid.“ (Soll wohl Taschenband und Stimmband gemeint sein?) Eine kleine, hirsekorngrosse Excrescenz sass auf der andern Seite des Laryox. (40jähr. Frau mit erschwerter Respiration, schwacher, undeutlicher Stimme und Gefühl von Hinderniss im Larynx.)
2) Rokitansky [2]). Auf dem oberen Stimmbande linker Seite sass eine bohnengrosse, lockere, weisslichröthliche, blumenkohlähnliche Excrescenz ganz lose auf. (10jähriger Knabe mit croupähnlichen Erkrankungen.)
3) Parker [3]). Ein gestielter Polyp, vom rechten Taschenbande herabhängend, füllte die ganze Rima glott. aus. (60jähriger Mann mit Dyspnoe, Heiserkeit und Schlingbeschwerden; starb suffocatorisch.)
4) Czermak (S. 93). Das linke Taschenband war zu einer wulstigen, mit rundlichen Erhabenheiten besetzten Masse entartet, welche nicht nur das Stimmband völlig verdeckte, sondern die Athmungsspalte verengte und über das Lig. aryepiglott hervorquoll. (Ein Mann mit Heiserkeit und Athemnoth.)
5) Türck (l. c.). Taschen- und Stimmbänder nicht mehr deutlich geschieden, uneben, mit Wucherungen besetzt. Gleichzeitig fast völliger Defect des Zäpfchens, partielle Zerstörung des weichen Gaumens. (32jährige Frau, seit 3 Jahren hustend, seit 6 Monaten aphonisch, schwerathmig und mit schmerzhaftem Schlingen.)

[1]) Archiv. génér. 1824. Tome V. p. 559. Horn's Archiv f. med. Erfahrung. 1824. Aug. S. 164. Middeldorpf S. 181 führt den Autor nicht an und schreibt: „eine Schwammgeschwulst, deren Charakter nicht bestimmt ist.“ Im Originale aber wird der Tumor für syphilitisch bezeichnet, und zwar sowohl wegen der Anamnese der Krankheit, als wegen gleichzeitiger syphilitischer Vegetationen am Orif. vagin.

[2]) l. c. Obs. 4. p. 173.

[3]) New-York Journ. of Med. Jan. 1852. p. 15. Reichelt Diss. p. 18.

Die Fälle, wo fast gleichzeitig mit den Stimmbändern die Taschenbänder von Neubildungen befallen waren, sind bei den Stimmbändern nachzusehen.

Von den 5 Neubildungen, die oben verzeichnet sind, sassen:
3 auf dem linken Taschenbande (No. 1. 2. 4.),
1 auf dem rechten Taschenbande (No. 3.),
1 auf beiden Taschenbändern (No. 5.).

Der histologische Charakter der Tumoren schien:
2 Mal Bindegewebswucherung (No. 4. 5.),
1 Mal ein gestielter Polyp (No. 3.),
1 Mal ein Epithelialkrebs (No. 2.).

Von No. 1. lässt sich der Charakter wohl nicht gut nach den ungenauen Angaben bestimmen.

In Bezug der Häufigkeit des Vorkommens von Neubildungen auf den Taschenbändern könnte es scheinen, als wenn diese eine sehr unbedeutende sei, doch kann hierbei leicht ein Irrthum begangen werden. Das Taschenband hat zwei Flächen, eine obere und untere, diese letztere bildet aber gleichzeitig die obere Wand des Ventric. Morgagni, in dem, wie wir gesehen haben, so viele Neubildungen vorkommen. Würde man diese genauer in Bezug auf ihre Insertion untersuchen, so würde man gewiss sich bald überzeugen, dass sie an der bezeichneten unteren Fläche des Taschenbandes mit ansitzen. Hier liegen auch die bei weitem grössere Zahl der Drüsen, deren viel weniger auf der oberen Fläche vorkommen. Ausserdem ist diese weit weniger mechanischen Insulten ausgesetzt, ja hat bei der Phonation selbst nur unbedeutende Bewegungen zu machen, welche aber sehr zunehmen und die Function der Stimmbänder theilweise vicariirend übernehmen können, wenn diese letzteren durch Ulceration etc. zu schwingen verhindert sind.

6. Cartilagines arytaenoideae.

Die wenigen Neubildungen, die an ihnen wahrgenommen worden, sind:

1) Green [1]). Eine fleischige Geschwulst bedeckte die hintere Fläche der Epiglottis und war an die Ary-Knorpel befestigt, so dass die Glottis verstopft war. (4jähriger Knabe mit Athemnoth, Husten, Schlingbeschwerden; starb suffocatorisch.)
2) Charité [2]). Am linken Ary-Knorpel fand sich eine nach vorn gehende Anschwellung und eine Plaque muqueuse.
3) Störk [3]). An der rechten Arytaenoidea oberhalb des Processus vocalis ragte eine fingerförmige, 2‴ lange Neubildung in die Glottisspalte hinein, die den Schluss der Stimmbänder verhinderte. (30jähriger aphonischer, sonst gesunder Mann.)

[1]) Sheerman, Transactions of the physico-medic. Soc. of New-York. Tom. I. p. 413. (Reichelt Obs. 17.)
[2]) Gaz. des Hôp. 1860. No. 51. 53. Schmidt's Jahrb. Bd. 108. H. 1. S. 102.
[3]) Praktische Anleitung zur Laryngoskopie. Wien 1860. S. 36.

Diese drei Neubildungen scheinen sämmtlich Bindegewebsneubildungen gewesen zu sein.

7. Vordere Larynxwand.

Die hier beobachteten Neubildungen waren:

1) Andral [1]). Eine weissliche, harte, rundliche, erbsengrosse Geschwulst entsprang hinter dem vorderen Ansatze der Stimmbänder. „La portion de muqueuse, étendu de l'ouverture supérieure du larynx à la corde vocale supérieure, était surmonté par elle.“ (Der Mann war an Phthisis der Lungen gestorben.)
2) Bertherand [2]). Der gestielte, spindelförmige Tumor sass unterhalb der vorderen Ansätze der Stimmbänder. (60jähriger Officier, längere Zeit an Heiserkeit, Husten und vorzüglich an Athembeschwerden leidend. Tracheotomie ohne längeren Erfolg.)
3) St. Bartholomew's Hospital [3]). Eine medulläre Vegetation sass auf der Schleimhaut am oberen Winkel des Larynx.
4) Czermak (l. c. Obs. 17.). Unmittelbar unter dem Insertionswinkel der Stimmbänder eine glatte, kugelige Neubildung. (Junger, kräftiger Mann mit Husten und Heiserkeit. Wiederholt an Condylomen am Zungengrunde und im Schlunde leidend.)
5) Türck [4]). Hinter dem vorderen Winkel der Glottis ein gegen 2‴ langer, blassröthlicher Auswuchs. Gleichzeitig ähnliche Auswüchse an beiden Stimmbändern. (30jährige Blumenmacherin, seit dem ersten Lebensjahre an Aphonie leidend.)
6) Störk (l. c. S. 34 u. 35). Am vorderen Winkel des Larynx, wo die beiden Stimmbänder entspringen, sitzt eine kleine körnchenförmige Bindegewebswucherung von der Grösse und Form eines grösseren Hanfkorns. (47jähriger Fabrikarbeiter, welcher viel in feinem Staub gearbeitet.)
7) Ein kleines, röthliches Neugebilde, in seiner Structur der Bindegewebswucherung ähnlich, von der Grösse einer halben Linie im Durchmesser, sitzt an der Stelle auf, wo beide Thyreoidlamellen an einander stossend den prominirenden Theil des Kehlkopfes bilden, genau am Ursprunge beider wahren Stimmbänder. (45jähriger Oberlehrer mit constanter Heiserkeit.)
8) Türck (l. c.). Gleich hinter dem vorderen Winkel der Stimmbänder sass ein hirsekorngrosser, zackiger, blasser Auswuchs. (30jährige Magd, hustend und aphonisch.)

8. Hintere Larynxwand.

Die Neubildungen, die hier beobachtet sind, waren:

1) Gluge [5]). Ein harter, weisslicher, fibröser Tumor von der Grösse

[1]) Clin. méd. 1826. S. 193.
[2]) Ehrmann l. c. S. 26.
[3]) A descriptive Catalogue of the anat. Mus. Lond. 1846. T. I. p. 369. (Reichelt S. 16.)
[4]) Zeitschrift der Gesellschaft der Wiener Aerzte. 1859. No. 11.
[5]) Abh. z. Physiologie u. Pathologie. I. Bd. p. 91.

eines Taubeneies wurzelte auf der hinteren Larynxwand und erstreckte sich von der Gegend des linken Arytaenoidknorpels bis zum dritten Trachealring. Das linke Taschenband sowie der linke Ventric. Morg. waren verschwunden und vom linken Stimmbande war bloss ein kleiner fadenförmiger Rest übrig. Das ganze Lumen des Larynx war dadurch unwegsam. (Mann von 50 Jahren mit Dyspnoe und Heiserkeit; Tod in suffocatorischem Anfalle.)

2) Türck [1]). Unterhalb der Glottis auf der hinteren Wand der unteren Kehlkopfportion oder der obersten der Luftröhre sass eine erbsengrosse Geschwulst mit schmalerer Basis auf. Ebenso am freien Rande der Epiglottis eine hanfkorngrosse. (38jähriger Kellner mit Kehlkopfskatarrh.)

Wir sehen, wie auffallend wenig Neubildungen an der genannten Stelle beobachtet sind. In dem schon bezeichneten Aufsatz in Virchow's Archiv habe ich nachzuweisen gesucht, warum eben auf der hinteren Larynxwand so häufig, ja beinahe am häufigsten Geschwüre jeglichen Charakters vorkommen und so selten Tumoren, obgleich hier die grösste Anzahl von Drüsen mit tief sich einsenkenden Schläuchen und eine mächtige Schicht von elastischem und zelligem Bindegewebe vorhanden sind. Ich habe der steten Reibung und Faltung dieser Stelle wohl einen Antheil an der möglichen Erzeugung von Geschwülsten zuerkennen müssen, doch darauf aufmerksam gemacht, dass diese stete Faltung, die an keinem andern Theile des Körpers so häufig stattfindet, die entstehende Neubildung wohl bald zum Zerfall bringt und so statt Tumoren Ulcerationsflächen veranlasst. Diese Faltung der hinteren Larynxwand wird am vorderen Theile durch die stete Annäherung der Arytaenoidknorpel bewirkt, welche auch die mit ihnen continuirliche Schleimhaut der hinteren Partie dieser Larynxwand mit sich zieht, so dass diese beim Annähern des Processus vocalis in fächerförmige Falten gelegt wird. Dass jedoch sehr widerstandsfähige Fibroide hier vorkommen können, dass die carcinomatösen Massen sich bis hierhin ziehen können, enthält keinen Widerspruch.

9. Trachea und die Partie des Larynx, welche unter den Stimmbändern liegt.

Die hier beobachteten Neubildungen sind:

1) Flormann (Schwedische Abhandl. 1790. IV. Bd. No. 7). Eine beinahe wallnussgrosse Geschwulst nahm fast den ganzen hinteren Theil des Anfangs der Luftröhre ein und erstreckte sich bis zum Trachealknorpel. Gleichzeitig Necrose mehrerer Luftröhrenknorpel. (30jähriger Bootsmann mit Husten, Schlingbeschwerden, Suffocationsanfällen.)

2) Lieutaud [2]). Ein polypöser, gestielter Tumor sass im oberen Theil der Trachea und hing in den Larynx hinein. (12jähriger Knabe, der plötzlich starb.)

[1]) Allg. Wiener med. Ztschr. 1861. VI. 6.
[2]) Histor. anat. med. Lib. IV. Obs. 64.

3) Stallard [1]). Ein mandelgrosser Tumor mit einem $^3/_4$″ langen Stiele wurde in der Trachea gefunden. Auf der oberen Wand derselben $^1/_2$ Daumen breit unterhalb der Cart. cricoid. schien er inserirt zu haben. (40jährige Frau mit Dyspnoe; starb in einem Hustenanfalle.)

4) Louis [2]). Unterhalb des linken Stimmbandes sass ein Tumor, ein grösserer 9‴ langer unterhalb der Epiglottis. (68jähriger Mann mit Dyspnoe, Husten, Aphonie.)

5) Rokitansky (l. c. S. 175. Obs. 8.). Die Schleimhaut der Luftröhre war an einer nahe an 2″ langen Strecke gleich unterhalb des Kehlkopfes von der hinteren Wand her bis auf etwa ein Viertheil der Peripherie entartet, indem die Stelle der ihre hintere Wand constituirenden Gewebe, und der Schleimhaut insbesondere, eine blassröthliche, markähnliche Aftermasse einnahm.

6) Idem (Obs. 11). Im linken Bronchus sass gleich unter dessen Spaltung und an der Abgangsstelle eines Zweiges ein rundliches, eine kleine Haselnuss grosses, von einer verdünnten Bronchialschleimhaut bekleidetes Lipom mit einem breiten, kurzen Stiele auf, welches diesen Bronchialtheil grösstentheils obturirte und ebenso auch das Ostium seines Zweiges zum grössten Theil verdeckte. (85jähriger Pfründner mit chronischem Katarrh; starb in schnell entstandenem Collapsus.)

7) Bristowe [3]). $^1/_2$″ unterhalb der Stimmbänder sassen zwei Wülste, welche sich an ihren äussersten, mit einzelnen Excoriationen versehenen Rändern berührten und von hier, allmälig an Dicke abnehmend, in die gewöhnliche Schleimhaut übergingen. (46jährige Frau mit bedeutender Athemnoth; starb in einer Art Ohnmacht.)

8) Czermak (l. c. Obs. 1.). Unterhalb des freien Randes der wahren Stimmbänder war das rundliche Lumen des Kehlkopfes durch zwei von den seitlichen und den hinteren Regionen ausgehende Schleimhautgeschwülste verlegt. (18jähriges Mädchen mit Aphonie, grossen Athembeschwerden und Erstickungsanfällen. Tracheotomie mit Erfolg. Die Kranke trägt noch heute die Canüle und ist sonst gesund.) [4]).

9) Türck [5]). Die Mucosa zeigt unterhalb der Stimmbänder einen ringförmigen Wulst, der ein rundes, federkielbreites Athmungsloch einschloss. (14j. Lehrling mit Husten und bedeutender Dyspnoe.)

10) Idem. Unterhalb der Glottis erschien eine von hinten und oben nach vorn und unten gerichtete ovale Geschwulst im untersten Abschnitt der hinteren Luftröhrenwand, offenbar durch einen vom Oesophagus aus wuchernden Krebs bewirkt. (67jähriger Mann mit

[1]) Gaz. méd. de Paris. 1844. p. 385. (Ehrmann l. c. Obs. 28.)
[2]) Recherches sur l'emphys. des poum. Mém. de la Soc. méd. d'observ. Tom. I. p. 169. Lebert, Traité d'anat. path. Tom. I. p. 600.
[3]) Transactions of the pathol. Soc. 1860. Vol. XI. p. 19.
[4]) Balassa, Wiener med. Wochenschr. 1861. No. 44.
[5]) Allg. Wiener med. Ztg 1860. (?)

Heiserkeit, intercurrirender Aphonie; gleichzeitig Speiseröhreverengerung.)

11) Ein Tumor sass tief in der Luftröhre, ging von der hinteren und rechten Wand aus und verengte das Lumen um ein Drittel. (Zeitweise dyspnoischer und hustender Kranker.)

Von diesen 11 Neubildungen scheinen
2 gestielte Polypen (No. 2. 3.),
3 Fibroide (No. 7. 8.[1]) 9.),
3 Carcinome (No. 4. 5. [Epithelialkrebs] 10. [v. Oesophagus ausgehend]),
1 Lipom (No. 6.) gewesen zu sein;
2 lassen sich nicht gut bestimmen (No. 1. u. 11.).

Doch nicht immer sind nur einzelne Theile und Stellen des Larynx und der Trachea Sitz von Neoplasmen; es existiren eine ziemliche Anzahl Fälle, in welchen

10. der ganze Larynx und ein mehr oder weniger grosser Theil der Trachea

von dem Afterproduct eingenommen worden. Diese sind:

1) Brauers in Löwen [2]). Der Kehlkopf war ganz mit warzigen Excrescenzen erfüllt. (40jähriger Architekt, bei dem wegen Respirationsbeschwerden die Laryngotomie gemacht worden.)
2) Gluge (l. c. p. 91). Eine in beiden Seitenwänden des Larynx sich entwickelnde Geschwulst hatte sich so nach aussen und innen gedrängt, dass ein mittelstarker Katheter kaum hindurchkam. Sie breitete sich auswendig bis zum dritten Luftröhrenringe aus, und inwendig nahm sie hauptsächlich rechts die Stimmbänder- und Ventrikelgegend ein. (40jährige Waschfrau, an Athemnoth und Heiserkeit leidend.)
3) Hunter'sches Museum [3]) besitzt einen ganz ähnlichen Fall.
4) St. Bartholomew's Hospital [4]). Die Cartil. thyreoidea, cricoidea und arytaenoidea sind beinahe ganz verknöchert, auch auf dem Lig. thyreo-hyoid. und auf der Epiglottis sind Knochenmassen gelagert.
5) Idem. Eine fungöse und medullare Masse fand sich auf der Schleimhaut der Glottis und in der oberen Larynxapertur.
6) Idem. Die Larynxhöhle war beinahe ganz von einer tuberculösen Masse eingenommen, welche in Form von warzigen Vegetationen auf der Schleimhaut aufsassen. (3jähriges Kind mit Husten und Dyspnoe; starb suffocatorisch.)
7) Trousseau et Belloc [5]). Eine Menge Tumoren von verschiedener Grösse, isolirt und in Gruppen stehend, nahm beinahe das

[1]) Czermak S. 69. Zeile 10 bezeichnet diese Tumoren zwar als Schleimhautgeschwülste, doch S. 70. Z. 9 giebt er an, dass sie bei der Untersuchung mit Sonden sehr derb und resistent gewesen.
[2]) Graefe's u. Walther's Journ. 1834. Vol. XXI. p. 534.
[3]) Cit. von Ehrmann l. c. p. 14.
[4]) A descript. Catal. London 1846. Reichelt l. c. p. 16.
[5]) Traité prat. de la phthisie laryng. Paris 1837. p. 44.

ganze Innere des Larynx, der Epiglottis und einen Theil der Luftröhre ein. Nach aussen stiegen sie in der Grösse eines Apfels über die Canüle hinauf. Das linke Lig. aryepiglott. ebenfalls mit Tumoren besetzt. Die Knorpel des Larynx zerbröckelt. (32jährige Frau, heiser seit $3\frac{1}{2}$ Jahren, aphonisch seit $1\frac{1}{4}$ J., Dyspnoe seit 1 J., Suffocationserscheinungen seit 3 Wochen; Tracheotomie; Tod durch Hectik.)

8) Rokitansky (l. c. Obs. 1.). Auf der linken Wand des Larynx wuchert eine über haselnussgrosse, blumenkohlartige Masse, welche mit Degeneration der Stimmbänder dieser Seite sowohl, wie der Giesskanne, den Ventrikel und die Höhle des Larynx fast ganz ausfüllt. Darunter ulceröse Oeffnung. (54jährige Frau, soll lange an Heiserkeit, Stimmlosigkeit, Athembeschwerden und endlich an Erstickungsanfällen gelitten haben und starb plötzlich. Gerichtliche Section!)

9) Idem (Obs. 3). Auf der Innenfläche des Larynx eines Kindes wuchern zahlreiche feinkörnige, breit und gestielt aufsitzende Vegetationen so, dass sie die ganze Schleimhaut verdecken und die Ventrikel ausfüllen. Auf die Epiglottis reichen sie als ein zarter flechtenartiger Anflug herauf und an der Spitze sitzt eine hanfkorngrosse Excrescenz.

10) Idem (Obs. 4). Auf der Hinterseite der Epiglottis eine drüsige Ulceration mit kleinen Granulationen besetzt, welche in das rechte Taschenbein eingriff. Unter dem Stimmbande eine grössere ulceröse Destruction der Schleimhaut mit zerfressener muscularer Basis, welche rechts die Form einer ventrikelähnlichen, den Ringknorpel blosslegenden Spalte darbietet. Die beiden rechten Stimmbänder erscheinen als dicke, von resistenter Aftermasse infiltrirte Wülste, welche den Ventrikel schliessen und so in die Kehlkopfshöhle hereintreten, dass sie bei geschlossenem Larynx die linke Kehlkopfswand berühren. (55jährige Wittwe, seit $1\frac{1}{2}$ Jahr heiser; starb bewusstlos.)

11) Idem (Obs. 6). Stimmbänder und Giesskannen grösstentheils durch ein grosses Geschwür zerstört, auf dem feindrüsige Vegetationen wuchern. Auch die Epiglottis zum Theil consumirt. (24jähriger Studiosus; an Lungen- und Darmphthise gestorben.)

12) Paget (l. c. p. 428). Ein Epithelialcarcinom fand sich auf der Basis der Epiglottis, auf den Fauces und auf dem obern Theile des Larynx bis zu den Stimmbändern. Auf dem rechten Stimmband sass ein Geschwür. (Mann, sterbend nach dem Hospital gebracht.)

13) Förster [1]). Die Geschwulst nimmt die rechte Seite der Schleimhaut des Larynx ein, greift auch über die Mittellinie nach links hinüber und erstreckt sich von der Basis der Epiglottis bis zur Trachea. Sie ist 4—5‴ dick.

[1]) Atlas der mikroskopischen Anatomie. Leipzig 1854. S. 58. Taf. XI. Fig. II.

14) Rühle [1]). Im Umkreise beider Stimmbänderpaare, namentlich rechts, sowie im Ventr. Morg. und nach auf- und abwärts wuchert eine milchweisse, lockre, zottige Neubildung, welche die Apertur des geschlossenen Larynx ausfüllt. In der Nachbarschaft Anfänge neuer Wucherung. (34jähriger Tischler, heiser seit ½ Jahr; allmälig eintretende Athemnoth und Asphyxie; Tracheotomie; Tod.)

Alle hier vorgekommenen Neubildungen scheinen bis auf den zweiten Fall, wo es sich um Knochenwucherungen handelte, carcinomatöser Natur gewesen zu sein.

7 waren Epithelialkrebs (No. 7. 8. 9. 10. 11. 12. 13.),
1 Zottenkrebs (No. 14.),
1 medullarer Art (No. 5.),
2 Cancroide (No. 1. und 3.).

Dass gerade carcinomatöse Aftermassen grössere Partien in dem Larynx participiren und von ihm aus weiter in die Trachea fortzuwuchern streben, entspricht natürlich ihrer Natur, und gleichzeitig kann diese Erfahrung zur Diagnose des Charakters der Neubildung mit benutzt werden. —

Ausser diesen verzeichneten Tumoren existiren in der Literatur noch eine ziemliche Anzahl solcher, deren Sitz sich nach den unbestimmten Angaben der Autoren nicht genau angeben lässt. Diese sind:

1) Pelletan (Clinique chir. Tom. I. 1810. p. 15. Obs. 8. 12.). In der Nähe der Glottis erhob sich eine feste, lang- und dünngestielte Geschwulst, haselnussgross, die sich in die Glottis eingeklemmt hatte. (30—40jähriger Mann; erstickte plötzlich.)
2) Macilvain (Edinb. med. and surg. Journ. 35 Vol. p. 215. 1831. [Albers l. c. p. 116]). Im Larynx fand sich ein harter, fast cartilaginöser Tumor, welcher die Glottis beinah verschloss. (50jährige Frau mit Dyspnoe; starb suffocatorisch.)
3) Lieutaud (Histor. anat. med. Lib. IV. Obs. 63). Mehrwurzeliger, die Glottis verstopfender Polyp. (30jähriger Mann mit Asthma; stirbt plötzlich.)
4) Rayer (Atl. des malad. de la peau. Pl. XIX. Fig. II.). Ein maulbeerförmiger Tumor sitzt im Larynx.
5) Parker (Smith, New-York Journ. of Med. 1852. Jan.). Drei verrucöse Excrescenzen verschliessen die Glottis. (2jähr. Knabe, seit einem überstandenen Croup an Heiserkeit und Suffocationsanfällen leidend; stirbt in einem solchen Anfalle.)
6) Green (Polyps of the larynx. New-York 1852). Gegen 30 polypöse Excrescenzen hatte ein Kranker, welcher heiser war, hustete und Dyspnoe hatte, nach Cauterisationen ausgeworfen.
7) Middeldorpf (Reichelt's Polyp. Lar. S. 24). Ein cylindrischer, fleischiger Tumor sass derartig im Larynx, dass er nicht ganz die Höhe der Epiglottis hinaufstieg. (30jähriger Kaufmann

[1]) Die Kehlkopfskrankheiten Berlin 1861. S. 225 u. 290. Fig. VII.

mit Heiserkeit. Der Sitz des Tumors, der mit dem Laryngoskop diagnosticirt wurde, ist nicht näher angegeben.)

8) Albers (Beobacht. S. 119). Aus dem linken Theil des Schildknorpels eines Kehlkopfs sieht man eine erbsengrosse, poröse Geschwulst aus dem Innern des Larynx hervorgehen. Der übrige Theil des Knorpels ist stellenweise in Knochen verändert.

9) Froriep [1]). Eine Geschwulst, welche ihren Sitz in dem Seitentheile des Schildknorpels hat, ragt an der hintern Hälfte mehr nach aussen, an der vordern mehr nach innen vor. Eine ähnliche, kleinere, und nach innen vorragend, zeigt sich an der rechten Seitenhälfte, auf dem untern Rande unterhalb der Stimmritze beschränkt

10) Green (l. c. Reichelt's Obs. 23). Ein Tumor inserirte an der rechten Seite des Larynx, am rechten Horn des Zungenbeins und hing mit dem Cart. ericoid. und mit den drei ersten Knorpelringen der Trachea zusammen.

Von den 10 angeführten Tumoren scheinen
6 polypöser Natur (No. 1. 2. 3. 5. 6. 7.),
2 Cancroide (No. 4. 10.),
2 Ossificationstumoren (No. 8. 9.)
gewesen zu sein.

Nachdem ich die Neubildungen übersichtlich aufgeführt, welche ich in der mir bekannten und zugänglichen Literatur aufgefunden, gehe ich zu denjenigen über, welche ich in meiner eigenen laryngoskopischen Praxis innerhalb 3 Jahren beobachtet. Die grosse Anzahl derselben steht, wenn man berücksichtigt, dass ich über 2000 Kranke in dieser Zeit behandelte, in einem gewissen gleichen Verhältnisse zu den Tumoren, welche von andern Aerzten, die sich mit Laryngoskopie beschäftigten, beobachtet und beschrieben worden sind. Czermak hat ausser der grossen Anzahl, welche er in seinem bekannten Werkchen publicirt, jetzt wiederum 4 Polypen beschrieben, welche er als Ursache bestehender Heiserkeit bei diesen Kranken aufgefunden, und hierbei durch seine Autorität die Thatsache der grösseren Häufigkeit der Larynxpolypen bestätigt [2]).

Unter diesen Verhältnissen wäre es von der grössten Bedeutung, ein rationelles Operationsverfahren zu besitzen, durch welches man sicher und ohne grosse Gefahr Larynxpolypen entfernen könnte.

[1]) Ztg. d. Vereins f. Heilk. in Preussen No. 38. (?) cit. von Albers l. c. p. 119.

[2]) Virchow's Archiv 1862. Bd. XXIII Heft 5 u. 6. S. 591. „Ich wiederhole daher, dass die von mir zuerst hervorgehobene und von Lewin u. A. bestätigte Thatsache der grössern Frequenz der Neubildungen im Larynx ebenso allgemein anerkannt werden müsse, als bisher allgemein geglaubt wurde, dass diese pathologischen Gebilde unter den Erkrankungsformen des Kehlkopfs zu den grössten Seltenheiten gehören.“

Ein solches Verfahren besitzen wir zur Zeit noch nicht. Die Würdigung der früheren Methoden habe ich schon oben gegeben. Während die Laryngo-Tracheotomie nach Ehrmann nur für vitale Indicationen passt, ist die Middeldorpf'sche Methode nur für die Geschwülste geeignet, welche, was ausnehmend selten ist, aus dem Larynx mehr oder weniger hoch in den Pharynx hinein reichen. Auch die Laryngotomie sous-hyoidienne hat einen sehr beschränkten Kreis für ganz bestimmt inserirende Neoplasmen.

Die Laryngoskopie erheischt ein Verfahren, das ganz gefahrlos, ohne blutige Eröffnung der Luftwege, für solche Polypen angewendet werden soll, die, keinesweges dem Leben gefährlich, nur Functionsstörungen herbeiführen, welche namentlich die Stimme betreffen.

Während ich diese Zeilen schreibe, ist von Professor Bruns ein Schriftchen erschienen unter dem Titel: „Erste Ausrottung eines Polypen in der Kehlkopfshöhle durch Zerschneiden ohne blutige Eröffnung der Luftwege.“ Ich will nicht auf die Prioritätsfrage eingehen, meine nachfolgenden Krankengeschichten werden zeigen, dass ich schon 1860 (20. Juli) meine Operationen begonnen, während Prof. Bruns erst ein Jahr darauf sein Verfahren an seinem Bruder anwendete. Bei diesem hatte ich als Ursache einer bedeutenden Heiserkeit den Polypen im Larynx diagnosticirt und den Kranken dadurch abgehalten, zum zweiten Mal sich unnützerweise nach Salzbrunn senden zu lassen, wohin er wegen falscher Deutung seiner Heiserkeit schon einmal geschickt worden.

Das Verfahren, welches Bruns zuerst versucht hatte, bestand darin, „den Polypen an seinem freien Ende mit einem scharfen gedeckten Doppelhaken zu ergreifen und zu fixiren und dann mit einer kleinen zweischneidigen Messerklinge, die in einer Scheide verborgen bis zu dem Polypen hinabgeführt werden konnte, von der fixirenden Schleimhautfalte rasch abzutrennen.“

Obgleich Bruns von diesem Verfahren bald abstand, so will er doch „an der Ausführbarkeit und dem endlichen Gelingen“ (nach mehrmaligen misslungenen Versuchen) „dieses Verfahrens nicht völlig verzweifelt haben.“

Ich halte das Gelingen dieser Methode für rein unmöglich.

Abgesehen von der „grossen Schwierigkeit der Einführung zweier Instrumente in den engen Luftkanal und von der damit verbundenen beträchtlichen Verkleinerung und Verdunklung des Operationsfeldes“, Nachtheile, welche Bruns selbst betont, so halte ich es nach meiner Erfahrung, die bei einer so grossen Anzahl Kranker doch von begründeter Bedeutung sein dürfte, für rein unmöglich, einen Patienten zu finden, mit dem man solche Manipulationen vornehmen könnte und der noch ruhig hielte, um nach Einbringung des Doppelhakens in den Larynx und nach Fixirung desselben am Polypen, mit einer zweischneidigen Messerklinge, die in einer Scheide verborgen ist, also im Larynx erst enthlösst und geöffnet werden müsste, den Polypen abzuschneiden. Jeder, der nur einige la-

ryngoskopische Erfahrung hat, möge über die Ausführbarkeit dieses Verfahrens urtheilen.

Nachdem Bruns von diesem Verfahren abstehen musste, suchte er durch ein passendes Instrument, welches für sich allein den Polypen beim Schneiden zugleich zu fixiren vermag, diesen seiner Länge nach dicht an der Grenze der sich ansetzenden Schleimhautfalte abzutrennen. Auch dies gelang Bruns nicht, wie es sich nach der Construction seines Instrumentes a priori vorhersagen liess.

Nach der Fig. 2. (Taf. I.) seiner eigenen Zeichnung beträgt die Länge der sich an den Polypen ansetzenden Schleimhautfalte, welche Bruns durchschneiden wollte, über 16 Millimeter. Die dazu construirten Messerchen haben aber nach der „in natürlicher Grösse“ gezeichneten Abbildung (Taf. III. Fig. 31. u. 32.) nur eine Länge von 4 Millimeter. Mit einem Messerchen von 4 Millimeter Länge lässt sich aber eine Falte von 16 Millimeter nicht auf einmal durchschneiden. Es mussten also wenigstens drei Schnitte gemacht werden, welche exact den jedesmal vorigen Schnitt verfolgen. Ob man so exact im Larynx operiren kann?!

Da der betreffende Operateur an einem vollständigen Abschneiden in einer Sitzung zweifelte, weil der Kranke nicht im Stande sei, die Glottis die dazu erforderliche Zeit unbeweglich offen zu halten, so bezweckte er durch eine grössere Anzahl von kleinen Schnitten in verschiedenen Sitzungen in der Nähe der Uebergangsstelle der freien Falte den Ernährungsact so zu zerstören, dass ein gangränöses Absterben des Polypen die nothwendige Folge davon wäre. Diese Absicht hat der geschulte Operateur erreicht. Nach mehreren, innerhalb drei auf einander folgenden Sitzungen beigebrachten Schnittchen war der auffallend verkleinerte Polyp in eine zottige filzige oder faserige Masse verwandelt, welche necrotisirtem Zellgewebe ähnlich sah. Fünf Tage darauf war die ganze Masse der Neubildung bis auf einen höchstens 2 Linien langen Stumpf verschwunden. Ich selbst überzeugte mich später durch die laryngoskopische Untersuchung des Kranken vom vollständigen Erfolge der Operation, welche mit ihren Vorübungen mehrere Monate (vom 22. Mai bis 22. Juli) gedauert hatte.

Bei der Würdigung dieses Operationsverfahrens mache ich auf folgende Bedenken aufmerksam:

1) Die Voraussetzung, dass einem Polypen beigebrachte kleine Schnitte die Ernährung so stören, dass ein Absterben desselben die nothwendige Folge sei, hat keine allgemeine Berechtigung. Nicht oft möchten Schleimhaut- oder fibröse Polypen auf diese Art necrotisiren und vollständig verschwinden. Die Analogie der Polypen an anderen Orten spricht gegen solche Hypothese.

2) Die Construction des Instrumentes der Art, dass es geschlossen in die Kehlkopfshöhle gebracht wird und dass erst hier die beiden Schneideklingen im Larynx geöffnet werden, um dann „nach vorn gegen den Polypen hinbewegt, gegen denselben angedrückt“ und wieder geschlossen zu werden — diese Construction scheint mir sehr grosse

Schwierigkeiten für die praktische Ausführung der Operation zu bieten. Bei noch so vorsichtigem Fingerdruck zum Zweck der Oeffnung der Schneideklingen werden deren Spitzen, bei der Länge des Instrumentes, sich etwas hin und her bewegen, und so mehr oder weniger leicht die Stimm- oder Taschenbänder berühren, von deren Empfindlichkeit Bruns S. 23 selbst sagt, „dass schon die leiseste Berührung mit dem Drahte nicht zu überwindenden Hustenreiz und Husten hervorrief, ja selbst die blosse Annäherung des Drahtes ohne wirkliche Berührung schon deutlich empfunden wurde. Dass solche Berührungen, wenn sie selbst bei Oeffnung des Instrumentes vermieden worden wären, dann doch bei Hinbewegung der Klingen gegen den Polypen beinahe unvermeidlich sind, versteht sich von selbst. Die Vermuthung liegt deshalb nahe, dass zum glücklichen Gelingen der Operation ein kleiner Zufall mit beigetragen, welcher der geschickten Ausführung um so mehr zu gönnen war.

Meine eigenen Beobachtungen und mein Operationsverfahren.

Mein Verfahren, dessen ich mich bis jetzt mit Erfolg bei einer ziemlichen Anzahl von Polypen bedient habe, kann auch nicht auf den Namen eines leichten, allgemein brauchbaren Operationsverfahrens Anspruch machen. Es erfordert von Seiten des Operateurs eine Kunstfertigkeit, wie sie nur durch eine sehr umfangreiche Uebung erlangt werden kann, es erfordert von Seiten des Kranken eine sehr grosse Uebung und Selbstbeherrschung, es erfordert eine gewisse günstige Bildung des Pharynx und Larynx.

Es wird also die nächste Aufgabe der Laryngoskopie sein, eine solche Operationsmethode aufzufinden, durch die es Jedem, der sich hinreichende Geschicklichkeit angeeignet hat, möglich sein wird, gefahrlos Larynxpolypen zu entfernen. Vielleicht gelingt es noch, ein Mittel aufzufinden, durch welches die Empfindlichkeit des Larynx gegen operative Eingriffe, wenn auch nur auf kurze Zeit, aufgehoben oder wenigstens gemildert würde. Das Bromkali besitzt keineswegs die ihm von Huette zugeschriebene Eigenschaft, die Empfindlichkeit der Pharynx- und Larynxtheile herabzustimmen. Vielfache von mir angestellte Versuche haben mir dies gezeigt. Ob es Anästhetica geben wird, durch deren locale Anwendung man obigen Zweck erreichen könnte? Vielleicht tragen diese Zeilen dazu bei, die Aufmerksamkeit auf diesen Punkt zu richten.

Mein Verfahren, dessen ich mich bis jetzt, wie dies die folgenden Fälle zeigen, mit so günstigem Erfolg bedient, besteht sowohl in Exstirpation als auch Cauterisation.

1. **Exstirpation.** Diese erfordert:

1) Eine gewisse Fixirung des Kopfes des Patienten, damit derselbe nicht durch eine kleine Veränderung seiner Stellung das mit dem

Kehlkopfspiegel aufgefangene Bild undeutlich mache oder die eingeführten Instrumente gegen die empfindlichen Theile des Larynx oder Pharynx stosse. Diese Kopffixirung ist ausserdem für den Kranken von dem ausserordentlichen Vortheil, ihn der Nervenanstrengung zu überheben, seinen Kopf gewaltsam in der einmal gegebenen und gezwungenen Stellung genau halten zu müssen. Bruns hediente sich eines solchen Fixateurs nicht und schreibt die auffallende Nervenüberreizung seines Patienten zum Theil der Anstrengung zu, die gezwungene Stellung vollkommen ruhig und unverändert einzuhalten. Ich habe bei zarten Damen, denen ich mehrere Polypen, die tief sassen, exstirpirte, kein einziges der Symptome gesehen, denen der Kranke des Prof. Bruns unterworfen war. Dieser wurde nämlich während der Operation von Fieberfrösten, Vermehrung des Hustens, Druck in der Magengegend und leichtem Icterus befallen, zuletzt selbst mehrere Tage bettlägerig, so dass er später ein Seebad gebrauchen musste.

Zur erwähnten Feststellung des Kopfes bediene ich mich meines ziemlich bekannten Kopfhalters, der nach dem bei den Photographen gebräuchlichen eingerichtet ist. Ich habe mir jetzt selbst einen leicht transportablen anfertigen lassen.

2) Fixirung der herausgestreckten Zunge, um hierdurch den Kehldeckel so weit als möglich zu heben. Am besten ist es, den Patienten seine Zunge selbst vermittelst der rechten Hand halten zu lassen. Ich glaube sogar, dass durch diese Aufmerksamkeit des Kranken auf seine Zunge und durch den dabei auf dieselbe ausgeübten Druck die Reizempfänglichkeit im Halse gemindert wird. Jedes Instrument zur Fixirung der Zunge habe ich nach meinen Erfahrungen für unnütz, ja meist für störend befunden.

3) Passende Instrumente. Die hauptsächlichsten Anforderungen, welche man an Instrumente, die zur Polypenexstirpation dienen sollen, stellen muss, sind:

a) Passende Biegung, um dieselben, ohne an die hintere Pharynxwand, an die Epiglottis etc. zu stossen, bis in den Larynx einzuführen.

b) Eine solche Construction derselben, dass ohne die geringste Anstrengung, ja ohne grosse Bewegung des Griffes, das schneidende Ende an den Polypen herangebracht werden kann.

Die Instrumente, deren ich mich bedient, sind:

1) Eine einfache Schlundzange, deren vorderes gekrümmte Ende mit gegenüberstehenden scharf schneidenden Zähnen versehen sind. Siehe Fig. I. Das vordere Ende ist hier viel zu kurz gezeichnet.

2) Eine Polypenzange, Fig. II. Diese besteht aus einem biegsamen Draht, über welchen eine elastische Spirale leicht vor- und rückwärts geschoben werden kann. Der Draht ist an der vordern Spitze in eine Pincette gespalten, welche aus Stahl angesetzt ist; das andere Ende ist an einem Heft befestigt, welches zu der Horizontale des Drahtes in einem stumpfen Winkel abgeht und eine ähnliche Handhabe darstellt, wie der Griff einer Pistole. Indem man diese fest in der ganzen Hand hält, ist

es möglich, durch einen mit der Spirale in Verbindung gesetzten Ring, in den man den Daumen einsetzt, die Spirale ohne geringste Kraftanstrengung oder Bewegung der Hand, vor- und rückwärts zu schieben und hierdurch eine Schliessung oder Oeffnung der Pincette zu bewirken, deren beide ausgehöhlte Branchen mit scharf schneidenden Flächen besetzt sind, welche den Polypen nicht allein abschneiden, sondern auch festhalten können.

Die erste Idee dieses Instrumentes war durch eine ganz ähnliche Zange gegeben, welche Hr. Prof. Lindwurm aus München mir in Speyer zeigte und womit er auch schon Stückchen eines Larynxpolypen abgerissen hatte, welche er uns vorzeigte.

3) Eine Polypenscheere (Fig. III.). Diese hat wie eine gewöhnliche Scheere zwei Branchen, deren vordere Theile beinahe in einem rechten Winkel abgehen und kurz vor dieser Biegung durch eine Schraube mit einander befestigt sind. Diese beiden vorderen scharf geschliffenen Branchen tragen am untersten Ende vier kleine ineinander greifende Enden, um den Polypen festzuhalten.

Durch die beschriebenen Vorrichtungen an dem schneidenden Ende dieses Instrumentes habe ich bezweckt, den abgeschnittenen Polypen gleichzeitig festzuhalten, damit er nicht in die Luftröhre und weiter hinabfiele. Hr. Prof. Bruns fürchtet (S. 27) von einem solchen Zufall „keinen Nachtheil, denn er (der Polyp) wird ohne Nachtheil entweder sofort durch Husten herausgeschleudert oder jedenfalls wenigstens binnen kurzer Zeit, durch Fäulniss mehr oder minder zerstört, in Fetzen ausgehustet werden, ohne dass während dieses Verweilens eine nachtheilige Einwirkung auf die Bronchialschleimhaut und die Lunge zu befürchten wäre.“ — Dieser etwas zu sicher ausgesprochenen Meinung werden Andere wohl nicht so leicht beistimmen, ich wenigstens würde es nicht wagen, die abgeschnittenen Tumoren in die Bronchien fallen zu lassen. Woher die sichere Ueberzeugung, dass der Polyp ausgehustet werden muss? Unterscheidet er sich denn von einem andern fremden Körper, der in die Bronchien gefallen, diese verstopft und meist lebensgefährliche Zustände herbeiführt? —

Die Operation selbst vollführe ich endlich in der Art, dass, nachdem der Kranke seinen Kopf etwas nach hinten gerichtet, ihn fixirt hat und die Zunge mit seiner rechten Hand vermittelst eines Tuches festhält, ich mit der linken Hand den Kehlkopfspiegel, mit der rechten das schneidende Instrument einführe. Mit dessen Spitze gehe ich, ohne einen Theil des Pharynx oder die Epiglottis berührt zu haben, bis dicht vor die Taschenbänder. Hier halte ich einen Moment still, um dem Instrumente seine richtige Stellung zu dem Polypen zu geben, lasse dann den Kranken, der schon bis dahin tief inspiriren musste, um die Epiglottis zu heben, noch einmal inspiriren, dann seinen Athem anhalten, damit die betreffenden Larynxtheile sich nicht stark bewegen. In diesem Momente muss man dann rasch in einem Zuge, ohne davorliegende Theile zu berühren, den Polypen fassen und abschneiden, gestielte Tumoren abreissen.

Fig. I.

Fig. II.

Fig. III.

A. Entfernung der Neubildungen im Larynx durch Exstirpation.

I. Fall.

33jähriger Mann. Syphilitisches Geschwür ohne ärztliche Behandlung. $1\frac{1}{2}$ Jahr darauf Heiserkeit in Aphonie übergehend. Respirationsbehinderung mit lästigem Husten. Langjährige Verkennung der Krankheit.

Die laryngoskopische Untersuchung ergiebt einen grossen Polypen am linken Stimmbande. Exstirpation. Theilweises Recidiv.

Der Kaufmann M., 33 Jahre alt, von ziemlich kräftiger Constitution, stammt aus einer gesunden Familie. Von früheren Krankheiten erinnert er sich nur vor 12 Jahren ein ziemlich mild verlaufendes Intermittens überstanden zu haben. Vor 6 Jahren zog er sich ein mit Gonorrhoe combinirtes Ulcus syphiliticum zu und behandelte sich selbst mit Abführmitteln und grosser Diät. Oertlich will er eine Lösung von Argentum nitricum angewendet haben. Noch jetzt sieht man am vorderen Theile des Praeputium eine glänzende, strahlige Narbe. Von secundären Erscheinungen hat sich Nichts bei ihm gezeigt. Die Inguinaldrüsen sind etwas geschwollen und rosenkranzartig an einander

gereiht, doch treten weder die Cubital- noch Cervicaldrüsen auffallend hervor.

Sein jetziges Leiden datirt seit $4\frac{1}{2}$ Jahren und besteht in hochgradiger Heiserkeit mit zeitweisem, namentlich bei Anstrengungen, Treppensteigen, hervortretendem Luftmangel. Was ihn nebenbei am meisten belästigt, ist die Ansammlung zähen Schleims, welchem er vorzüglich den Hustenreiz zuschreibt, der ihn des Morgens quält, sowie das Angstgefühl, mit welchem er öfters aufwacht, und welches sich nach einigen Hustenstössen, wenn diese den Schleim herausbefördern, mehr oder weniger verliert. — Das Sprechen wurde ihm oft sehr schwer, so dass es erst nach einigen vergeblichen Ansätzen gelang. Hierbei musste er viel räuspern und tief inspiriren. Eine längere Unterhaltung war ihm nicht möglich.

Unter den ihm vielfach gegebenen ärztlichen Verordnungen befindet sich mehrfach Ammon. muriat., Sulph. aurant., Resina guajaci, Oleum crotonis etc. etc., Mittel, welche ohne allen Erfolg gegen die allmälig sich einstellende Aphonie gebraucht wurden.

Die Auscultation und Percussion ergab keine Abnormität der Brustorgane.

Bei der laryngoskopischen Untersuchung zeigen sich in der Mitte der Zungenwurzel vier ziemlich grosse Ecchymosen, von welchen auffallend injicirte Gefässe, und zwar hellrothe neben tiefblauen, nach den Foveae glosso-epiglotticae verlaufen. Die Papillae circumvallatae sind nur klein, erstere namentlich so flach, dass sie kaum zu erkennen sind. Die Balgdrüsen der Zungenwurzel sind ebenfalls wenig entwickelt, meist von Linsen-, einzelne von Erbsengrösse. Die Schleimhaut der Arytaenoidknorpel ist geröthet, das rechte Capitulum Santorini steht etwas höher als das linke.

a Taschenband.
b Stimmband.
c Polyp.

Beim tiefen Athmen oder beim Antönen sieht man das rechte Stimmband, das etwas röthlich injicirt erscheint, intact. Vom linken Stimmbande kann nur ein kleiner Theil am unteren Ansatze überblickt werden, der grössere Theil derselben wird von einer polypösen Neubildung bedeckt. Diese selbst hat die Form, das Aussehen und Grösse einer ziemlich grossen

Himbeere und ist ungefähr 12—14 Millimeter lang. Sie inserirt mit breiter Basis am linken Stimmbande, und zwar vom oberen Ansatze an bis über die Mitte desselben aufsitzend und mit seinem freien Theile theils das ganze linke Stimmband bedeckend, theils frei in die Glottis hineinragend und einen grossen Theil derselben ausfüllend. Beim Aussprechen des Vocals *a* und *ä* sieht man das rechte Stimmband nach der Mitte her anrückend, doch auf seinem Lauf von dem Polypen aufgehalten. Dieser selbst wird durch den Exspirationsstrom beim Antönen der Stimme um seine Längenachse, so weit es die Insertion zulässt, herumgedreht, so dass ein Theil seiner hinteren Fläche zur Anschauung kommt. Hierbei kann man ein Urtheil über die Dicke des Polypen gewinnen. Der Dickendurchmesser beträgt an der Insertionsstelle, wo er am bedeutendsten ist, ungefähr ein Drittel seines Längendurchmessers. Die Farbe des Neoplasma ist blassröthlich. Es ist mit kleinen Granulis so bedeckt, dass die Aehnlichkeit mit einer Himbeere dadurch noch vermehrt ist. Ausserdem fällt das glänzend fettige Ansehen dieser unebenen Oberfläche auf. Die Consistenz ist eine ziemlich weiche, wie sich dies später bei Berührung mit Instrumenten ergab. Die Insertion am linken Stimmbande ist eine breite, so dass sie über ein Drittel seiner Länge beträgt, daher kommt es auch, dass die Beweglichkeit eine unbedeutende und höchstens eine Achteldrehung in der Längenachse erlaubte.

Mit Hinblick auf dies anamnestische Moment der Syphilis versuchte ich zuerst Holzthee, dann ein Decoct. Zittmanni, Jodkali, zuletzt vorsichtig leichte Quecksilberpräparate, doch ohne den geringsten Erfolg, den ich laryngoskopisch controliren konnte. Die Neubildung vergrösserte sich zwar nicht, doch konnte auch keine Abnahme des Volumens wahrgenommen werden.

Ich versuchte deshalb hier, und zwar zum ersten Male in meiner laryngoskopischen Praxis, die Exstirpation unter Anwendung des Kehlkopfspiegels von oben. Patient war sehr empfindlich, bei der leisesten Berührung senkte sich die Epiglottis und verschloss die Glottis. Erst nach längeren Versuchen verlor sich etwas diese Empfindlichkeit, und es gelang mir in der Sitzung vom 20. Juli 1860 einen Theil des Polypen zu exstirpiren. Dieser Operation wohnte der Herr Professor Schöller von hier und dessen Freund Dr. G. aus D. bei. Letzterer hatte, um die Laryngoskopie überhaupt kennen zu lernen, mich besucht. Vor nicht langer Zeit hatte er leider seine eigene Frau an einem Larynxpolypen, der natürlich erst bei der Section als causa mortis, der Suffocation, entdeckt wurde, verloren. Wie dämonisch ihn die theilweis gelungene gefahrlose Operation eines solchen Polypen berühren musste, kann man sich leicht vorstellen. — In mehreren in Zwischenräumen von 2—5 Tagen angestellten weiteren Operationen gelang es mir, den Polypen bis auf einen ganz kleinen Rest, der kaum den sechsten bis achten Theil der früheren Grösse betrug, zu entfernen. Ein weiteres Operiren verweigerte der Kranke, weil er mit seiner nun viel klarer und heller gewordenen Stimme vollkommen zufrieden zu sein

erklärte, und äusserst froh war, dass die Athembeschwerden, der Husten und die belästigende Schleimansammlung ganz verschwunden waren.

Der Rest der Neubildung war an mehreren Stellen mit kleinen gelbbraunen Punkten getrockneten Blutes besetzt.

Nach $^3/_4$ Jahr suchte ich den Kranken wieder auf. Seine Stimme war wieder etwas dumpfer und heiserer geworden, Athembeschwerden waren aber ausgeblieben. Die laryngoskopische Untersuchung ergab eine ziemliche Vergrösserung des zurückgebliebenen Restes. Der Polyp ist bei weitem nicht so gross wie früher, er hat kaum die Hälfte seiner früheren Grösse, doch ist er bedeutend genug, um die Stimme stark zu alteriren, wenn er auch keine Respirationsbeschwerden bedingt. Der Kranke, dessen Zeit sehr beschränkt, ist nicht zu bewegen, sich consequent den Operationsversuchen zu unterwerfen. So oft ich ihn vermocht, wieder einmal zu mir zu kommen, habe ich ihm auch ein Stückchen exstirpirt. Obgleich er bei dieser Operation keinerlei bedeutende Beschwerden fühlt, kommt er nur in Zwischenräumen von Monaten und immer nur auf directe Aufforderung zu mir, und wartet eine Radicaloperation nicht ab.

Mikroskopische Untersuchung der exstirpirten Masse. Die ersten mit einer vorn stumpfen Zange abgerissenen Stückchen von grauweisser Farbe bestanden bloss aus auffallend grossen Epithelialzellen, welche an der Oberfläche plattgedrückt und kernlos waren, nach innen zu ein und zwei Kerne zeigten. Diese Zellen lagen polyedrisch an einander gereiht. Die später mit der gezeichneten Polypenzange exstirpirten zeigten nach aussen dieselben Elemente, nach innen ein verhältnissmässig dünnes Stratum von Bindegewebe, in dem sich viele Fettmolecüle und Gefässe mit weitem Lumen befanden. Hier und da fanden sich ziemlich umfangreiche Blutextravasate. —

Bei diesem Kranken versuchte ich später meinen nachstehend abgebildeten Pulverisations-Apparat zum Zweck der Eruirung der Frage, wie tief die inhalirten Stoffe in den Larynx dringen. — Der Kranke kam nämlich eines Tages ganz erschreckt zu mir, weil er beinahe plötzlich aphonisch geworden und er daraus auf eine bedeutende Vergrösserung des Polypen geschlossen habe. Doch ergab die laryngoskopische Untersuchung nur einen intensiven Larynxkatarrh. Gegen diesen wandte ich den erwähnten Apparat, und zwar mit einigem Nutzen an. Durch dieses Instrument werden nach dem Princip der Apparate von Mathieu und Sales Girons die medicamentösen Stoffe in eine Art Nebel verwandelt, der in die Respirationsorgane eindringen soll. Wie weit dies möglich, welcher Erfolg erzielt werden kann und welchen ich bisher erreicht habe, dies hoffe ich in einem besonderen Aufsatze baldigst zu besprechen.

Fig. V.

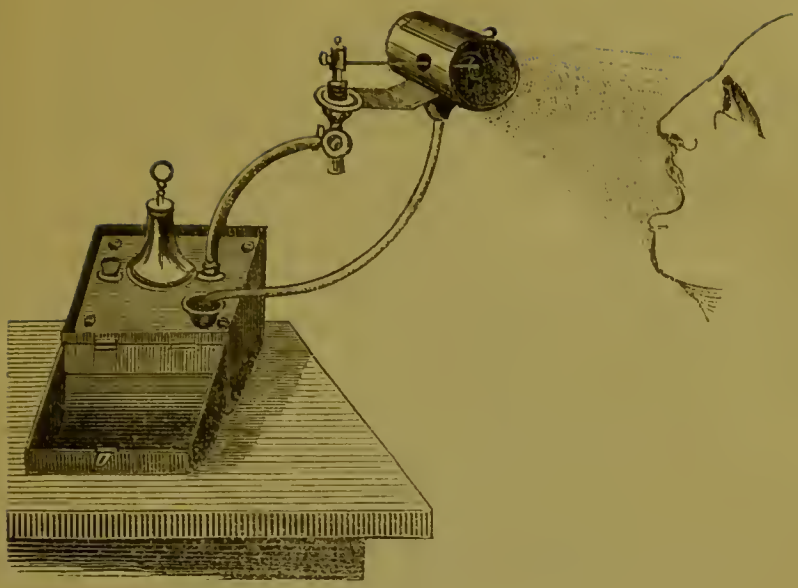

II. Fall.

15jähriges Mädchen. Heiserkeit von frühester Kindheit, zuletzt Aphonie mit mässigen Respirationsbeschwerden. Langjährige Verkennung der Krankheit. Die laryngoskopische Untersuchung ergiebt einen Polypen zwischen den Stimmbändern. Vollständige Exstirpation desselben in 5 Tagen. Verschwinden aller Beschwerden.

Im November 1861 wurde mir durch die Güte des Dr. Moritz Meyer Fräulein W. aus Zeitz zugeführt. Sie ist die Tochter gesunder Eltern, 15 Jahre alt, von zarter, doch sonst gesunder Constitution. Nach einem Scharlach, das sonst gutartig verlief, soll nach Aussage der Mutter das Leiden sich verschlimmert haben. Die erste Spur einer Heiserkeit datirt seit frühester Kindheit. Gleich nach der Geburt fiel der rauhe heisere Ton ihres Schreiens auf; ebenso war es später mit der Sprache, welche einen eigenen Basstimbre hatte.

Plötzlich ohne nachweisbare Veranlassung steigerte sich im Winter 1858 die Heiserkeit in bedeutendem Grade. Umsonst wurden Argent. nitric., Kaltwasserumschläge und warme Dämpfe, die reizendsten Einreibungen, Blutegel, Schröpfköpfe etc. angewendet; ebenso erfolglos zeigten sich eine grosse Anzahl innerer Mittel und die Elektricität. Durch diese vielen Kuren soll die als nicht sehr kräftig beschriebene Kranke sehr geschwächt worden sein. Sie fuhr, um Hülfe zu suchen, nach L., wo man nach einer laryngoskopischen Untersuchung eine Verdickung der Stimmbänder diagnosticirt haben soll. In den beiden letzten Wintern verschlechterte sich die Sprache und sie ist seit mehreren

Monaten ganz aphonisch. Der Umgebung fällt es namentlich auf, dass selbst des Morgens, wo früher noch einzelne hellere Töne sich hören liessen, diese nicht mehr wahrgenommen werden. Was andere Symptome betrifft, so trat nur dann Husten ein, wenn die Kranke sich verschluckte, was häufig, namentlich beim Genuss von Flüssigkeiten, vorgekommen sein soll. Bei Anstrengungen, bei längerem oder schnellerem Gehen, beim Versuche lauter oder länger sprechen zu wollen, tritt etwas Luftmangel und Athemnoth ein.

Als die Patientin im November 1861 zu mir in Behandlung kam, fand ich sie vollständig aphonisch; nur 8 Schritte weit konnte die lispelnde tonlose Stimme vernommen werden. Eben die Treppe hinaufgestiegen, war sie sehr athemlos, ihr Thorax machte häufige und tiefe Athembewegungen, das Gesicht hatte einen aufgeregten Ausdruck, namentlich waren die Augen unruhig.

Die erste laryngoskopische Untersuchung liess sogleich eine Neubildung zwischen dem vorderen Ansatz der Stimmbänder sehen, welche den Verschluss vollkommen verhinderte. Auch College M. Meyer überzeugte sich schon bei dieser Untersuchung von diesem Befunde. Beim Antönen der Stimme traten die Taschenbänder sehr nahe in der Medianlinie an einander, so dass dann der Polyp nicht so gut gesehen werden konnte. Dieser kam aber deutlich beim tiefen Einathmen zum Vorschein und hing dann etwas in die Glottis hinein. Je stärker die Inspiration war, desto mehr wurde die Neubildung unter hörbarem Reibungsgeräusch nach der Trachea hingetrieben, mit dem Exspirationsstrom trat sie aber wieder nach oben, jedoch ohne irgend ein wahrnehmbares Geräusch. Die Beweglichkeit war überhaupt eine ziemlich grosse und die Abwesenheit bedeutender Athemnoth eben dadurch erklärt, dass der Polyp sowohl der ein- als austretenden Luft nachgab, und sich beim Inspiriren nach der vorderen Wand des Larynx und der Trachea, beim Exspiriren nach dem Petiolus der Epiglottis mit dem grösseren Theile seines Volumens hinbegab, und so die Glottis wenig beengte.

Fig. VI.

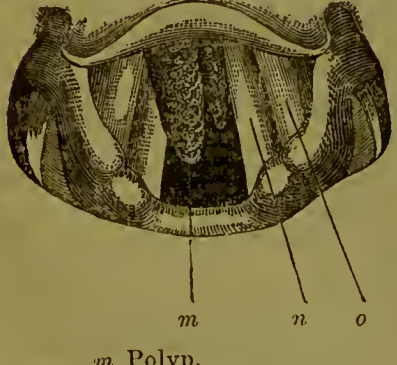

m Polyp.
n Stimmband.
o Taschenband.

Bei näherer Betrachtung zeigte es sich, dass die Neubildung aus zwei Theilen, einem grösseren und einem kleineren, bestand. Die Insertion der ersteren Partie (*m*) nahm den Raum zwischen den Stimmbändern ein und erstreckte sich nach vorn und rechts bis zum Anfang des Taschenbandes. Ob sie in den Morgagnischen Ventrikel selbst hineindrang, konnte nicht gesehen werden. Die kleinere Portion inserirte mehr nach hinten und links von der grösseren und lag mehr unter dem vorderen Glottiswinkel. Beide Partien hingen gegen

3—4 Millimeter von der Ansatzstelle aus zusammen, entfernten sich aber dann in einem spitzen Winkel von einander und liefen beide am Ende kolbig zu. Der grössere Polyp war gegen 5 Millimeter breit und 11—12 lang, der kleinere war kaum 3 Millimeter breit und 7—8 lang. Hing der Polyp ruhig, so füllte er über die Hälfte der Glottis aus. — Die anderen Gebilde des Larynx boten das Bild einer chronischen Hyperämie dar, wie dies immer in solchen Fällen stattfindet. Durch übermässige Kraftanstrengung sucht ein solcher Kranker die Sprache deutlicher zu machen, daher die Hyperämie.

Die Exstirpation versuchte ich schon in der zweiten Sitzung. Die kleine Patientin verhielt sich merkwürdig ruhig, und so gelang es mir, eine kleine Portion zu exstirpiren. Die Blutung war unbedeutend. Ich untersuchte sogleich das kleine, erbsengrosse Stück mikroskopisch und fand das weiter unten angegebene Resultat. Die weitere vollständige Exstirpation gelang erst in der 3. bis 6. Sitzung, in welchen ich im Ganzen sechs Stücke von ungleicher Grösse herausbeförderte. Es blieb ein kaum bemerkbarer Rest von einer zurückgebliebenen faserartigen, dünnen Masse übrig, welcher wie ein durchsichtiger Vorhang den oberen Ansatz des linken Stimmbandes umschleierte. Ich cauterisirte deshalb etwa noch 10 Tage den beschriebenen Rest, welcher auch bald verschwand.

Die Stimme wurde nach der Exstirpation klangvoll, bot im Anfang noch einzelne unreine Töne dar, wurde aber bald so hell, klar und rein, wie sie es im Leben der Kranken noch nicht gewesen sein soll. Diese reiste deshalb in heiterster Stimmung nach 14tägiger Behandlung nach Hause zurück.

In dem 4 Wochen darauf erhaltenen Briefe schreibt der erfreute Vater: »Jahre hindurch haben wir mit tiefem Schmerz und mit grossem Kummer unser Kind leiden sehen und haben mit ihr gelitten, und wir hessen kein Mittel unversucht. Was ihr so lange versagt war, geniesst sie jetzt so freudig, sich mit Leichtigkeit Anderen verständlich zu machen. Wie hoch erfreut, wie beglückt wir sind! Hatten wir doch einen so günstigen Erfolg der Kur nicht zu hoffen gewagt. Sie selbst werden es mit Freuden vernehmen, dass es unserer Tochter fort und fort gut geht. Ihre Stimme ist laut und wohlklingend, und beim Sprechen empfindet sie durchaus keine Beschwerden.«

Die exstirpirten Partikel des Polypen, sechs Stücke, hatten die Grösse einer Linse bis zu der einer Bohne. Sie waren weich anzufühlen und zeigten eine körnige, bisweilen selbst lappige Oberfläche. Nach der Erhärtung in Spiritus war die Consistenz eine viel derbere, und die Einschnitte zwischen den erwähnten Körnchen und Läppchen waren so tief, dass erstere leicht abbröckelten. An einzelnen Stellen waren die Schnittflächen deutlich zu erkennen, und hier zeigten sich bräunliche Flecken von angetrocknetem Blute.

Die mikroskopische Untersuchung ergab auf dem Durchschnitt der erwähnten kleinen Körnchen und Läppchen, dass dieselben einen centralen schmalen Kolben aus Bindegewebe tragen. Dieses

zeichnet sich sowohl durch ziemlich grosse Kerne, als durch das weite Lumen der Gefässe aus. Ihr Stratum setzt sich scharf gegen die Epithelialschicht ab, welche bei weitem den grössten Theil der Masse bildet. Sie selbst besteht nach innen aus stark körnigen, rundlichen Zellen; nach aussen bietet sie die gewöhnlichen Formationen von durchsichtigem, kernhaltigem Pflasterepithel dar. Wo zwei der bezeichneten Excrescenzen an einander stossen, gehen diese Plattenepithelzellen unmittelbar in einander über.

III. Fall.

20jährige Kranke. Seit drei Jahren Aphonie mit Athembeschwerden. Gefühl eines fremden Körpers im Kehlkopfe. Vielfache Medication ohne Erfolg. Die laryngoskopische Untersuchung ergiebt eine grössere Anzahl polypöser Neubildungen im Larynx. Cauterisation und Exstirpation mit Erfolg.

Fräulein v. O. aus Moskau, vom Hrn. Geh. Rath Frerichs mir überwiesen, ist die Tochter gesunder, noch lebender Eltern. Ihre sämmtlicheu fünf Geschwister sind gesund, bis auf die in ihrer geistigen Entwickelung zurückgebliebene Zwillingsschwester der Patientin. Diese selbst, von äusserst lebhaftem Temperamente, erfreute sich bis vor 3—4 Jahren des trefflichsten Gesundheitszustandes — und einer klangvollen Stimme, die sie im Gesange, aber nicht gerade übermässig anstrengte. Da erkältete sie sich im Winter bei der Rückfahrt von einem Balle, auf dem sie nicht allein viel getanzt, sondern auch sich äusserst lebhaft und aufregend unterhalten haben will. Die Stimme wurde allmälig immer schwächer und heiserer und ging nach 3 bis 4 Wochen in Aphonie über. Bisweilen trat ein Ton hervor, der aber einen heisern, dumpfen Klang hatte, doch auch dieser verschwand bald, so dass die Patientin, als ich sie im Sommer 1861 zum ersten Male untersuchte, nur leise lispelnd sich verständlich machen konnte.

Trotzdem dass sie, wie der begleitende Arzt Dr. Major mir angab, sehr oft laryngoskopisch untersucht worden war, hatte man die Ursache des Uebels nicht entdeckt und sie deshalb die verschiedensten äusseren und inneren Mittel derartig gebrauchen lassen, dass die Patientin sichtlich an Kräften verlor. Nachdem die Allopathie ihren Dienst versagt, suchte man Hülfe bei der Homöopathie. Da auch diese keine Besserung herbeiführte, trank die Kranke längere Zeit Adelheidsquelle, eilte dann selbst nach Ems, wo sie gleichzeitig local cauterisirt und endlich nach Ostende gewiesen wurde.

Die darauf von mir instituirte laryngoskopische Untersuchung ergab folgendes Resultat: Aus dem linken Morgagnischen Ventrikel wuchern eine Reihe polypöser Excrescenzen hervor, welche, dicht gedrängt neben einander stehend, das linke Stimmband derartig bedecken, dass man über dasselbe kein Urtheil gewinnen kann. Beim Antönen der Stimme

sieht man nur zeitweise einen kleinen, röthlichen, schmalen Saum an das rechte, ebenfalls geröthete Stimmband herantreten, und erhält so die Ueberzeugung, dass auch das linke Stimmband noch vorhanden und beweglich. Die Neubildungen selbst erscheinen von blassröthlicher Farbe, theilweise gestielt aus dem Ventrikel hervorwuchernd, theilweise auf dem Stimmbande selbst breit aufsitzend. Ein ebenfalls gestielter, röthlich aussehender, länglich ovaler, mehr als erbsengrosser Polyp steigt aus dem rechten Ventrikel hervor und ragt über das betreffende Stimmband in die Glottis hinein.

Ich hielt bei solchem Befunde jede innere Medication für unnütz und ging sogleich zur exacten Cauterisation über. Nach zwei- bis dreiwöchentlicher Anwendung derselben hustete Patientin zwei sehr kleine Stücke aus, welche, sogleich mikroskopisch untersucht, dieselbe Beschaffenheit zeigten, wie die später exstirpirten Massen. Die laryngoskopische Untersuchung zeigte, dass die ausgehusteten Partikel von der polypösen Masse herrührten, welche aus der linken Morgagnischen Tasche hervorwucherte. Durch die Entfernung derselben war das ganze Bild derartig verändert, dass man am linken Stimmbande nur noch drei Tumoren sah (*c*, *d*, *f*). Jetzt entdeckte man auch, dass ein länglich ovaler, ebenfalls erbsengrosser polypöser Körper (*b*) von der Stelle der vorderen Larynxwand hervorwucherte, welcher dicht hinter dem vorderen Ansatz der Stimmbänder liegt.

Fig. VII.

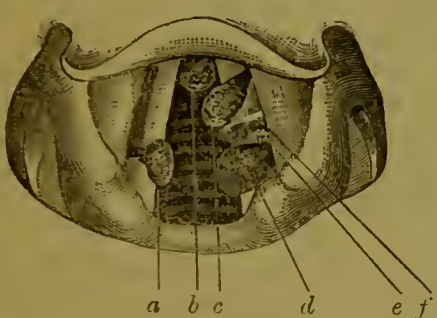

Da eine weitere Cauterisation keinen irgendwie erheblichen Erfolg mehr herbeizuführen schien, die Stimme höchstens auf kurze Zeit etwas heller hervortreten liess, die Neubildungen aber fest inserirten, so ging ich zur Exstirpation über, und zwar theilweise mit der Polypenzange No. I., theilweise mit der No. II.

Nach mehreren Wochen exstirpirte ich endlich bei der sehr empfindlichen Kranken den Polypen *a*, ohne dass die Stimme erheblich verändert wurde. Einige Zeit darauf gelang es mir auch, die Polypen *c* und später *b* und *f* zu entfernen. Die Stimme trat jetzt deutlicher hervor und wurde nach und nach stärker und klarer, doch blieb noch immer, wie das ja natürlich ist, ein heiserer Klang zurück.

Die Freude der lebhaften Dame, noch mehr die der Mutter, über die Wiederkehr der Stimme war eine übermässig grosse. Die Damen wären auch zufrieden mit dem erreichten Resultat abgereist, hätte nicht die Besorgniss, dass der noch vorhandene letzte Polyp (*d*) wachsen und wieder die Stimme verschlechtern könne, sie vermocht, den weiteren Operationsversuchen sich zu unterwerfen. Diese sind bis jetzt noch von

keinem Erfolge gekrönt gewesen. Der Polyp sitzt theilweise breit auf dem linken Stimmbande und sieht ganz wie eine Warze aus, so dass eine Exstirpation unendlich schwer ist. Jedesmal, sobald ich mit der Zange die Masse erfassen und zerquetschen will, fängt die Patientin zu husten an, Schleimtröpfchen bedecken den Spiegel und das Bild ist verwischt, so dass ich von der weiteren Operation ablassen muss, um nicht etwa eine Verletzung des Stimmbandes zu bewirken. In ganz neuester Zeit hat sich die Empfindlichkeit der Kranken etwas gelegt und hoffe ich bald zu einem vollständigen Resultate zu gelangen.

Während der ganzen langen Zeit der Kur hat sich Fräulein v. O. des besten Wohlseins erfreut und ist nicht im Geringsten nervös angegriffen gewesen. — Trotz der ziemlich tief eingreifenden und local reizenden Behandlung des Larynx hat Patientin niemals auch nur kurze Zeit gehustet, noch Blut ausgeworfen, Symptome, auf die ich eigentlich gefasst war. — Nur einmal, bei dem Versuche, den zurückgebliebenen Polypen durch Argentum nitricum in Substanz zu ätzen, traf ich ausser diesem, wie dies bisweilen nicht zu vermeiden ist, den nach oben angrenzenden Theil des Stimmbandes selbst — und zum Schrecken der Kranken und deren Angehörigen trat Aphonie ein und hielt gegen 12 Tage an. Das Stimmband erschien an der betreffenden Stelle in den ersten Tagen weiss, bald darauf hoch geröthet. Ich schreibe diese Aphonie weniger mechanischen und physiologischen Ursachen, als dem Umstande zu, dass die Kranke das entzündete Stimmband wegen befürchteter Schmerzhaftigkeit nicht zu bewegen, d. h. nicht laut zu sprechen wagte.

Die exstirpirten polypösen Massen sind von der Grösse einer kleineren und grösseren Erbse und zeigen an der Oberfläche kleine papillenartige Excrescenzen, welche nach der Erhärtung in Spiritus ziemlich derb und von weisser Farbe sind. Die Spitzen dieser Excrescenzen sind mehr geröthet. Die Schnittfläche zeigt eine etwas unebene Beschaffenheit und eine bröckliche Consistenz, ist im Allgemeinen von weisser Farbe, welche von schmalen rothen Linien durchzogen wird.

Die mikroskopische Untersuchung zeigt, dass die Schnitte, die oberflächlich geführt worden, concentrisch geschichtete Stellen von grösserem Umfang innerhalb des sonst unveränderten Epithels tragen. Bei stärkerer Vergrösserung lässt sich die Zusammensetzung dieser einzelnen concentrischen Schichten aus kernlosen epithelialen Zellen nachweisen. Tiefere Schnitte zeigen dieselben concentrisch geschichteten Figuren innerhalb eines mit stark gefüllten Blutgefässen versehenen Bindegewebes, sie sind hier aber häufig von länglicher, stellenweise kolben- bis schlauchartiger Gestalt; ein deutliches Lumen lässt sich in ihnen aber nicht erkennen. Von dem zwischenliegenden spärlichen Bindegewebe sind diese epithelialen Massen sehr scharf abgesondert; dasselbe trägt reichlich zellige Elemente und ausserdem sehr weite Gefässdurchschnitte. Eine starke Vergrösserung zeigt noch, dass jene concentrischen Figuren theils ein einziges, theils mehrfache Schichtungscentra tragen. Gleichzeitig finden sich zahlreiche kleine verästelte

Drüsenschläuche mit normalem Lumen und normalem Epithel. — Die kleinen Blutgefässe, namentlich die oberflächlich gelegenen, zeigen starke fettige Degeneration in grosser, auffallender Ausdehnung. Auch innerhalb der Epithelialschichten, besonders innerhalb der concentrischen Schichten, liegen Fettkörnchen. Die auf den bindegewebigen Theilen, namentlich auf den papillären Verlängerungen unmittelbar aufsitzenden Epithelzellen lassen einen deutlichen cylindrischen Habitus erkennen. — Hiernach darf man annehmen, dass eine papilläre Wucherung der Schleimhaut mit starker Hypertrophie und stellenweisem vollständigen Verschluss der Schleimdrüsen, also ein einfacher Schleimpolyp vorliegt. Auffallend ist auch hier die fettige Degeneration der Gefässe.

Bei meinen Versuchen zur Operation des warzigen Polypen beobachtete ich stets eine Erscheinung, welche interessant und für die Diagnostik zu verwerthen ist. Der erwähnte Polyp ragt, wie auch die Abbildung hinreichend andeutet, über den freien Rand des linken Stimmbandes hinaus. Beim ruhigen Athmen stehen die Stimmbänder, wie dies bekanntlich normal ist, auch hier entfernt von einander und bilden die convergirenden Schenkel eines beinahe gleichschenkligen Dreiecks, dessen unterer Schenkel die hintere Larynxwand vorstellt. Sobald ich aber die Patientin tief inspiriren lasse, entfernen sich nicht etwa die Stimmbänder, wie dies im normalen Zustande geschieht, von einander, nein — sie nähern sich und verschliessen beinahe die Glottis. Dies Phänomen erklärt sich dadurch, dass der Inspirationsstrom beim Eindringen in die Glottis ein Hinderniss an dem in die Stimmritze hineinreichenden Theil des Polypen findet, diesen vor sich hintreibt, hierdurch aber gleichzeitig das mit dem Polypen zusammenhängende linke Stimmband zum Hervortreten bewegt. So wird dann auch eine consensuelle Bewegung des rechten Stimmbandes bedingt. Man sieht alsdann die beiden Stimmbänder sich so weit nähern, als der theils in die Glottis hineingetriebene, theils zwischen den Chordae vocales zurückgebliebene Polyp es erlaubt. Ueber dieser Stelle sind die Stimmbänder wieder etwas entfernt von einander, und dieser offene Raum wird dann zur Inspiration benutzt. Durch die Reibung der inspirirten Luft an dem hervortretenden Theile des Polypen und dem betreffenden Theile der Stimmbänder wird eine Art Reibungsgeräusch bewirkt, das deutlich zu hören ist. Diese Erscheinung veranschaulicht die Phänomene, welche bei grösseren irgendwie beweglichen Tumoren hervortreten, die vor den Stimmbändern sitzen. Hier ist die Inspiration mehr oder weniger je nach der Grösse der Neubildung hörbar, und die Exspiration, welche diese aus der Glottis herausdrängt, mehr oder weniger frei, während bei beweglichen Tumoren hinter den Stimmbändern der Exspirationsstrom den fremden Körper in die Glottis hineindrängt, dadurch eine Reibung erfährt, und so pfeifend oder sägend, mit einem Wort mehr oder weniger hörbar wird.

Wenn auch diese Diagnostik, aus der Qualität der In- und Exspiration entnommen, augenblicklich nur in solchen seltenen Fällen von Werth ist, in welchen einmal die Laryngoskopie kein hinreichendes Resultat ergiebt, so kann sie doch zur Entscheidung der Frage beitragen, an welcher Stelle der Tumor inserirt, ob vor oder hinter den Stimmbändern. Diese Frage kann laryngoskopisch nicht immer so leicht gelöst werden, auch wenn man die Neubildung gut überschen, ihren Umfang und sonstige Beschaffenheit genau bestimmen kann.

Von grösserem Werthe waren diese diagnostischen Zeichen vor der Einführung der Laryngoskopie, und dennoch sind sie in den Handbüchern wenig oder gar nicht gewürdigt, obgleich in einzelnen Fällen, wo Larynxpolypen von Autoren im Leben diagnosticirt worden waren, diese Geräusche erwähnt, wenn auch nicht diagnostisch hinreichend verwerthet sind. Auch hier war es wiederum Ehrmann, der auf das eigenthümliche Ventilgeräusch zuerst aufmerksam war, welches er bei seiner Kranken, bei welcher er nachher seine berühmte Laryngo-Tracheotomie machte, hörte: „La malade parvenait à l'aide d'un mouvement brusque d'inspiration et d'exspiration, à imiter le bruit d'une sonpape qui se fermait et se recouvrait alternativement“ (Histoire des Polypes du Lar. S. 23). Interessant ist in dieser Beziehung der Fall von Trousseau und Belloc (Traité prat. de Phthis. laryng. S. 42): „L'inspiration est éclatante et fait entendre un bruit difficile à décrire, et qui, dans sa plus grande intensité, rappelle tantôt le mugissement du veau, tantôt le rugissement d'un lion.“ Hier sind die Geräusche der In- und Exspiration in ihrer Differenz nicht auseinander gehalten, ich glaube mit Recht vermuthen zu können, dass sich le rugissement d'un lion auf die Inspiration, le mugissement du veau auf die Exspiration bezog, da der bei der Section gefundene Polyp im linken Ventrikel, also vor den Stimmbändern sass. Auch im ersten Middeldorpf'schen Fall bedingte der Sitz des Polypen vor den Chordae vocales, dass „die Inspiration hörbarer, die Exspiration freier“ war. Ebenso wird in dem von Rühle (Die Kehlkopfskrankheiten, S. 225) mitgetheilten Falle, wo die Neubildung mehr den Eingang des Larynx ausfüllte, „die Inspiration mit hörbarem Geräusch“ betont. Auch Gérardin (Trousseau et Belloc, S. 49) hebt nur „l'étouffement et le sifflement pendant l'inspiration“ hervor, und auch hier ging der Tumor von dem rechten Morgagnischen Ventrikel aus, sass also vor den Stimmbändern. Dieselben Inspirationsphänomene bei ähnlichem Sitz der Neubildungen finden sich in den oben verzeichneten Fällen von Roux und Rayer. Eine Ausnahme, die ich mir nicht erklären kann, bildet der Fall von Delormes (Journ. génér. de la soc. de Méd. de Paris, 1808), in welchem, obgleich die als Hydatiden beschriebenen Neubildungen vor der Glottis sassen, dennoch die Exspiration pfeifender als die Inspiration gewesen sein soll. — Am interessantesten ist in dieser Beziehung noch der Fall von Chlumzeller (De Laryngostenosi, S. 39). Der Kranke hatte seit 3 Jahren an Erstickungsanfällen gelitten, welche meist durch Sprechen und Liegen auf der linken Seite hervorgerufen, durch eine

starke Exspiration und durch Veränderung der Lage sogleich gehoben werden konnte. Die Erklärung dieser scheinbar schwer erklärlichen Erscheinung ist wiederum durch die Insertion des gestielten Polypen im rechten Ventriculus Morgagni gegeben. Durch Bewegungen, noch mehr durch Inspirationen, konnte er leicht in die Glottis gerathen, aus dieser aber durch starke Exspirationen befreit werden.

Die meisten Autoren erwähnen gar nicht den etwaigen Unterschied des Geräusches beim Ein- und Ausathmen, sondern sprechen kurzhin von pfeifendem oder irgendwie abnorm hörbaren Athmungsgeräusche. Von den neuern Autoren ist es namentlich Czermak (Virchow's Archiv Bd. XXIII. Heft 5 u. 6, S. 589), welcher bei der Beschreibung eines Polypen, der auf dem Rande des rechten untern Stimmbandes aufsass, dahin einschlagende genaue und wichtige Beobachtungen machte. Der von ihm beschriebene Fall ist noch in der Art von grossem Interesse, weil er zeigt, dass ein kleiner Polyp, wenn er zwischen den Rändern der Stimmbänder eingeklemmt wird, die zur Bildung einer tönenden Ritze nöthige Annäherung gänzlich verhindern und so Aphonie bewirken kann, während bei der mit dem weiteren Wachsthum zunehmenden Pedicularisirung des Polypen die Einklemmung desselben in die Glottis immer seltener werden kann, weil die verjüngte Basis ein Herausgeschleudertwerden des fremden Körpers über die Ebene der Glottis hinaus und so die annähernd normale Verengerung der letzteren immer mehr ermöglicht, wodurch denn trotz der Zunahme des Polypen die Aphonie verschwinden und eine Verbesserung der Stimme eintreten kann.

B. Entfernung der Neubildungen im Larynx durch Cauterisation.

Die Cauterisation ist diejenige Methode, welche seit Einführung der Laryngoskopie von der Mehrzahl der Aerzte zur localen Behandlung des Larynx überhaupt angewandt worden. Man bedient sich hierzu verschiedener Anwendungsweisen. So:

1) Der Einblasung oder Einathmung von Argentum nitricum in einer Mischung von Zucker. Dies Verfahren ist vorzüglich gegen Laryngitis, und zwar früher schon von Bretonneau und später von Dr. O. Sämann [1]) in Königsberg (Deutsche Klinik 1853, No. 2.) und mit Nachdruck und näherer Anleitung vom Medi-

[1]) Auch 1850 rühmte Dr. Thomas aus Baltimore die Einathmungen von Argentum nitric., welches er dadurch in inhalationsfähigen Staub verwandelte, dass er dasselbe in Substanz gegen einen kleinen in Bewegung gesetzten Mahlstein hielt. (Bullet. de l'Acad. de Méd. de Belgique 1851, S. 376.)

cinal-Rath Ebert (Annalen der Charité V. 1.) gerühmt worden. So viel einzelne schöne Erfolge auch durch diese Methode erzielt sein sollen und mögen, so erkläre ich mich gegen deren Anwendung überhaupt. Abgesehen davon, dass wir vermittelst des Laryngoskops in den Stand gesetzt sind, exact die wirklich krankhaften Stellen mittelst des in Argentum-Lösung getauchten Pinsels zu cauterisiren, kenne ich mehrere Fälle, wo die Einathmung dieses Pulvers Blutauswurf zur Folge gehabt. Ebenso leicht wie das Pulver gar nicht in den Larynx zu gelangen braucht und sich auf die hintere Pharynxwand und auf die obere Fläche der Epiglottis ablagern kann, ebenso leicht gelangt eine grössere Quantität dieser reizenden Masse auf die Stimmbänder, oder in einen der Morgagnischen Ventrikel oder in die Trachea, und kann hier einen gefährlichen Stickhusten und, wie ich aus einem Falle weiss, selbst Bluthusten hervorbringen, ohne den wirklichen Zweck zu erreichen, d. h. die bestimmte krankhafte Stelle zu treffen, die doch das Ziel der Einathmung war. Sobald das Pulver durch den Inspirationsstrom in den Larynx und in die Trachea gelangt ist, so ist es dem Zufall überlassen, wieviel von dem gepulverten Argentum nitricum an eine Stelle kommt und welches diese Stelle sein soll. — Hr. Dr. Knauff aus Heidelberg zeigte auf der Naturforscher-Versammlung zu Speyer (1861) die Abbildung eines Polypen vor, welcher nach einmaliger Einathmung von gepulvertem Argentum nitricum verschwunden sein soll. So interessant dieser Fall, so selten möchte wohl ein zweiter gleicher Erfolg sein.

2) Der Cauterisation vermittelst eines in eine Höllensteinlösung getauchten Schwämmchens. Diese Methode der localen Behandlung des Larynx scheint von Bell [1]) herzustammen und ist namentlich von Green (A treatise on diseases of the air passages. New-York, Wiley et Halsted, 1858. Siehe die Abbildung Plate VII.) und von Watson (On the topical medication of the larynx in certain diseases of the respiratory and vocal organs. London, J. Churchill, 1854.) mit Erfolg cultivirt. Bekannt sind die Erfolge, welche Trousseau und Belloc, sowie Bretonneau, auf diese Weise erreicht haben. Ein wenig bekanntes doch brauchbares Instrument zu diesem Zwecke ist von Dr. Didot, Professor zu Liège, angegeben und im Bulletin de l'Académie royale de Médecine, T. X. No. 6. 1851. S. 375 abgebildet.

Diese Art der Cauterisation kann in manchen Fällen zwar Erfolg haben, doch möchten es wohl immer vereinzelte Fälle bleiben, wo schon die Application von Lösungen des Argentum nitricum die Wirkung hat, einen Polypen zu zerstören. Nach Analogie dieser Neubildungen an andern Stellen des Körpers lässt sich nicht gut annehmen, dass solche Gebilde so leicht weichen. — Ehe man übrigens zur Operation der Neubildungen durch Exstirpation übergeht, ist es gerathen.

[1]) Bell, Surgical observation London 1816.

vorher die Cauterisation zu versuchen. Immerhin bleibt ja die Möglichkeit, auf diese Art zum Ziel zu gelangen; wird aber auch durch sie der beabsichtigte Zweck nicht erreicht, so hat man doch die Reizempfänglichkeit der betreffenden Theile des Kranken dadurch herabgestimmt und diesen selbst gewöhnt, die Zunge richtig zu halten und den Theilen des Pharynx und des Larynx die Stellung geben zu können, welche zur Erreichung eines glücklichen Erfolges der Operation nothwendig ist.

Ausser diesen beiden Methoden bediene ich mich aber

3) der Cauterisation durch Argentum nitricum in Substanz. Wie es sich von selbst versteht, bedarf man zu diesem Zweck eines passenden Instruments. So sinnig und geistreich aber auch die neueren für laryngoskopische Zwecke erfundenen Cauterisatoren sind, so konnte ich sie doch nicht für praktisch brauchbar erklären. Störk's (Laryngoskopische Erfahrungen. Oesterreich. Ztschr. f. prakt. Heilkunde, 6. Jahrg. 1860. No. 40 u. 43) Cauterisator besteht aus einer metallenen Katheterröhre, die an ihrem vorderen Schnabelende eine stellbare, mit einem grossen Fenster versehene Kapsel trägt; das hintere, gerade Ende ist an einen kurzen hölzernen Griff geschraubt. Die Röhre trägt an ihrer oberen Fläche einen $2\frac{1}{2}$ Zoll langen, furchenartigen Einschnitt, in welchem der Schieber des in der Katheterröhre stehenden Triebes läuft, der auf der langgestreckten Schraubenwindung ruht. Diese selbst setzt sich an ihrem vorderen Ende, wo die gerade Linie des Katheters in dessen vorderen Bogen übergeht, mit einer Kette zusammen, an deren Ende der gefensterte Lapishalter befestigt ist, der in die stellbare Katheterkapsel reicht. Durch die passende Bewegung des Griffes am Dreher wird der armirte Lapis um seine Achse gedreht. Man handhabt das Instrument der Art, dass man den am Griff des Getriebes liegenden Daumen und dadurch den Schieber vorschiebt; es öffnet sich das Fenster und die resultirende Rotation der Kette desarmirt den Lapis.

Die Nachtheile dieses sinnigen Instrumentes sind: 1) dass die Spitze des Argentum nitricum, also der Theil des Lapis nicht benutzt werden kann, welcher zur Zerstörung der Neubildung am häufigsten nothwendig ist. Die gefensterte Kapsel am vorderen Schnabelende dieses Instrumentes müsste derartig zum Festhalten des Lapis geschlossen werden, dass das unterste Ende desselben bedeckt, also nicht brauchbar ist. Auch die seitlichen Flächen des Argentum nitricum sind durch die zum Halten des Lapis nöthigen Drähte des Fensters in ihrer Anwendbarkeit beschränkt. Es lassen sich also mit diesem Cauterisator die Neubildungen nicht erreichen, welche eben nur der Spitze des Instrumentes zugänglich sind. Eben so wenig lassen sich oft solche Tumoren hinreichend treffen, welche mit der theilweise bedeckten Seitenfläche des Lapis erreicht werden sollen. — 2) ist der Gebrauch dieses sowie aller ähnlichen Instrumente zu gefährlich, welche eine mehr oder weniger grosse Stange des Aetzmittels tragen. Wie leicht kann ein grösseres oder kleineres Stück desselben sich ablösen,

so in die Luftröhre fallen und hier gefährliche Zufälle bewirken. Um das Instrument nur etwas brauchbar zu machen, müssen die Drähte des Fensters am vorderen Ende so weit sein, dass sie 2—4 Millimeter von einander stehen. Durch diese Oeffnung kann immer ein hinreichend grosses und gefährliches Stück des Lapis herausfallen. Mir ist dies einmal passirt, ehe ich den Cauterisator in den Larynx eingeführt hatte, und seit dieser Zeit bediene ich mich desselben nicht mehr. Ausserdem sei man aufmerksam darauf, dass die dünnen Drähte des Fensters nicht an ihren Ansätzen zerfressen oder zerbrochen sind und dass die an der Katheterröhre vermittelst einer kleinen, zarten Schraubenvorrichtung befestigte Fensterkapsel recht fest sitzt.

Fournier hat ein Instrument angegeben, welches gleichzeitig mit einer kleinen Spritze einen durch eine Röhre deckbaren Aetzmittelträger und eine Art Schieber zum Emporheben der Epiglottis trägt. Ich habe mir dies Instrument schon vor zwei Jahren aus Paris kommen lassen, mich aber dessen bisher kaum bedienen können. Die Vorrichtung für den Lapis besteht in einer mit Kerben versehenen Vertiefung an einem aus Silber gefertigten länglich viereckigen Theile, der durch eine Röhre deckbar ist. Auch hier kann die Spitze des Cauterisators nicht armirt werden; auch hier läuft man Gefahr, dass ein Stückchen des Aetzmittels abbröckeln kann. — Was die Brauchbarkeit der Spritze und des Epiglottishebers betrifft, darüber werde ich an einer anderen, passenderen Stelle urtheilen.

Die Instrumente, deren ich mich zum Zweck der Cauterisation des Lapis in Substanz bediene, sind höchst einfach und haben sich mir innerhalb eines langen Zeitraums an einer grossen Anzahl von Kranken als praktisch erwiesen. Diese sind:

Fig. VIII.

1) Ein einfacher, biegsamer, passend gebogener, ziemlich starker Silberdraht, der an seinem vorderen Ende ein Knöpfchen von Linsen- bis Erbsengrösse trägt, an seinem hinteren Ende eine Vorrichtung zum Festhalten des Instrumentes mittelst zwei oder drei Fingern besitzt. Das Knöpfchen hat kleine Einkerbungen und wird, sobald man sich seiner bedienen will, erhitzt und in schmelzenden Lapis getaucht, der nach der Erkaltung so fest wie nöthig ist anhaftet. Das das Knöpfchen überziehende geschmolzene Argentum nitricum bildet nur eine dünne Schicht, die aber meist zum beabsichtigten Zweck eine hinreichende Quantität des Silbersalzes enthält. Vor dem Gebrauche muss man natürlich nachsehen, ob die Masse fest genug haftet; ich schlage zu diesem Zweck das armirte Knöpfchen gegen eine Papptafel, um zu sehen, ob die caustische Masse festsitzt. Man muss mehrere solche Instrumente armirt vorräthig haben, um hinreichend oft oder viel cauterisiren zu können, weil eben die Lapisschicht sehr dünn ist und dies auch sein soll.

Fig. IX.

2) Ein ganz ähnlicher Silberdraht, dessen vorderes, stärkeres Schnabelende mit kerbigen Einschnitten versehen, ist mit seinem hinteren, geraden Ende an einem passenden, leicht zu haltenden, elfenbeinernen Griff befestigt. Ueber dieser Röhre läuft, wie bei der Polypenzange Fig. II. eine elastische Spirale. Während man durch den ersten und dritten Finger den Griff selbst festhält, kann man vermittelst eines an der Spirale angebrachten hervortretenden Knöpfchens mit dem dritten Finger das vordere, kapselartige Ende dieser Spirale über das armirte Ende des Silberdrahtes vorschieben und dieses maskiren oder zurückschieben und den Lapis demaskiren. Das betreffende eingekerbte Ende des Silberdrahtes armirt man mit einer dünnen Schicht von Argentum nitricum, ganz so wie beim Instrument No. 1.

Der Gebrauch dieser Cauterisatoren ist so selbstverständlich, dass er einer näheren Beschreibung nicht bedarf.

Wenn man seiner Hand sicher und auch der Patient so weit an die locale Behandlung gewöhnt ist, dass man nicht zu fürchten braucht, derselbe werde beim Einführen des Instrumentes unpassende Bewegungen machen, oder zu husten oder zu schlucken anfangen, so ist es besser, sich des einfacheren ersten Cauterisators zu bedienen. Den zweiten muss man so in den Larynx einführen, dass das armirte Ende gedeckt ist. Durch das Zurückschieben der deckenden Kapsel zum Zweck der Cauterisation kann aber leicht eine nicht beabsichtigte Berührung der empfindlichen Stellen des Larynx stattfinden, welche sogleich den Verschluss desselben bewirkt oder Hustenreiz hervorruft.

Ausser dem Argentum nitricum bediene ich mich noch anderer Caustica. Man kann alle caustischen Mittel in zwei Klassen eintheilen: 1) solche, welche die Vitalität der Gewebe zerstören, z. B. Sublimat, schwefelsaures Zink, schwefelsaures Kupfer; 2) solche, welche nicht allein die Vitalität der Gewebe aufheben, sondern diese Gewebe selbst auflösen. Zu diesen gehört ebenso das salpetersaure Silber, als auch die Chromsäure. Dieses zerstört das Gewebe durch einen Act von Verbrennung, indem Sauerstoff zur Oxydation abgegeben wird. Es wirkt viel intensiver und schneller als Silbersalpeter, welches seine eigene Wirkung dadurch beschränkt und aufhebt, dass es mit der organischen Masse eine unlösliche Verbindung eingeht.

Wo irgend eine grössere Neubildung zu zerstören ist, zu der ich mit Chromsäure hingelangen kann, bediene ich mich derselben mit Vorliebe. Diese lässt sich aber nur vermittelst einer Pincette an den beabsichtigten Ort hinbringen. Diese muss katheterartig gebogen sein, so dass sie in den Pharynx und in den Larynx gebracht werden kann.

Die Chromsäure muss in kleinen stecknadelknopfgrossen Krystallen in einem dicht verschlossenen Gefäss vorräthig sein; haben diese Wasser angezogen, so ist die Wirkung bedeutend beschränkt.

Wegen der schnell und intensiv zerstörenden Wirkung dieser Säure muss ich auf die grösste Vorsicht bei ihrer Anwendung aufmerksam machen. Tief in den Larynx mit ihr hineinzugehen wage ich nicht, weil sie doch hier leicht zu tiefe Zerstörungen, die man keineswegs beabsichtigt hat, anrichten kann. Doch auf die Epiglottis, auf die Ligg. ary-epiglottica habe ich sie öfters applicirt, ja einmal auf eine Geschwulst, welche aus dem rechten Morgagnischen Ventrikel hervorwucherte.

Ganz vorzüglich ist ihre Wirkung zur Zerstörung solcher hypertrophirter Tonsillen, deren Wegnahme durch das Messer oder das Fahnenstock'sche Tonsillotom aus besondern Gründen nicht möglich oder vom Patienten nicht zugegeben wird. Ich habe bis jetzt über 50 solcher Tonsillen wegcauterisirt, ohne dass der kleinste Rest zurückgeblieben, wie dies doch beim Messer und noch mehr beim Fahnenstock der Fall zu sein pflegt. Der Schmerz ist bisweilen nur ein schnell vorübergehender, oft fehlt er ganz. Viele meiner Collegen haben diesem Verfahren bei mir mit beigewohnt und erinnern sich gewiss, wie einfach und meist sicher diese Methode ist. Ich weiss auch, dass Einzelne es nachher ebenfalls ausgeführt haben. Gewisse Cautelen müssen aber bei dieser Substanz beobachtet werden, weil sie, in kleinster Dosis in den Magen gebracht, gastro-enteritische Erscheinungen hervorruft.

Von den andern Causticis habe ich mich nur einmal des Aetzkali bedient, und zwar zur Zerstörung einer jauchigen Abscessfläche am Petiolus der Epiglottis.

IV. Fall.

Einem 56jährigen Manne geräth beim Essen eine Fischgräte in den Larynx. Erstickungsanfälle. Anhaltende Heiserkeit. Gefühl eines fremden Körpers im Halse. Husten. Die laryngoskopische Untersuchung ergiebt eine sich entwickelnde graue Masse im rechten Morgagnischen Ventrikel. Cauterisation mit vollständigem Erfolg.

F. Pelican, Kürschner, 56 Jahre alt, von kräftiger Constitution, stammt aus einer Familie, in der keine dyscrasische Krankheiten vorgekommen, und hat nur einmal vor langer Zeit ein unbedeutendes Wechselfieber überstanden. Vor 3 Wochen war ihm, seiner Aussage nach, beim Fischessen eine Gräte in die Luftröhre gerathen, so dass er einen derartigen Husten bekam, dass er zu ersticken befürchtete. Eine Stunde lang habe er bei jedem Versuch, tiefer zu athmen oder zu sprechen, einen Stickanfall bekommen. Ein Brechmittel habe etwas Linderung verschafft und das Sprechen sei zwar wieder möglich gewesen, doch seit dieser Zeit sehr heiser und erschwert geblieben. —

Er habe seit dieser Zeit stets das Gefühl, als wenn ihm ein weicher Pfropfen im Halse stecke. Beim Schlucken von Flüssigkeiten müsse er immer husten.

Der Kranke sah, als ich ihn untersuchte, blass und angegriffen aus, hustete häufig und sprach ganz aphonisch. Das Palatum molle war sehr injicirt, in der Mittellinie desselben verliefen eine grosse Anzahl kleiner knötchenförmiger Erhabenheiten. Der Arcus palato-glossus war ebenfalls mit kleinen geschwollenen Follikeln besetzt und seine Oberfläche hatte ein fettig glänzendes Aussehen. Der linke Arcus palato-pharyngeus zeigte eine auffallend injicirte und geschlängelt verlaufende Vene, der rechte Arcus war mehr verdickt und geröthet. Die Tonsillen waren etwas vergrössert. Auf der hinteren Pharynxwand dem Isthmus faucium gegenüber und etwas weiter nach unten zeigten sich erbsengrosse, sternförmig gestaltete, ulcerirte Follikel mit rothem Hofe. — Während auf der gerötheten Zungenwurzel die Papillae circumvallatae kaum zu erkennen waren, zeigten sich die Balgdrüsen sehr vergrössert, grauroth und dicht an einander gedrängt. — Die Epiglottis stand mit ihrem vorderen Rande sehr tief, dachziegelförmig gesenkt, die Glottis zudeckend; ihre obere Fläche war hellroth injicirt, etwas weniger die untere. — Die Ligamenta aryepiglottica waren in ihrer Schleimhaut etwas gewulstet und verdickt und hatten hierdurch jene Stellung der Epiglottis bewirkt. — Gleichfalls geröthet und etwas geschwellt zeigte sich die Schleimhaut der Arytänoidknorpel. Die Taschenbänder sind kaum etwas mehr geröthet als normal. Die Stimmbänder waren dagegen sehr hellroth injicirt, doch nicht verdickt. Aus dem rechten Morgagnischen Ventrikel sah man eine grauweisse Masse hervorwuchern, welche über den oberen Theil des rechten Stimmbandes nach links hinüberragte und die nebenbei gezeichnete Form hatte. Die tumorähnliche Masse war gegen 6—7 Millimeter breit und 7—8 Millimeter lang. Interessant war es, dass man nach mehreren Tagen eine allmälige Vergrösserung dieser Neubildung deutlich wahrnehmen konnte. Hr. Dr. Bertholz beobachtete den Fall gleichzeitig mit mir und hat ihn näher beschrieben [1]).

Fig. X.

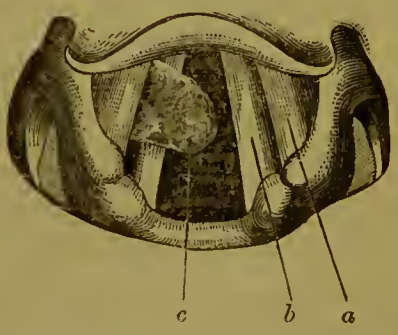

a Linkes Taschenband.
b Linkes Stimmband.
c Die Neubildung.

Ich versuchte mit den verschiedensten Mitteln dieser Wucherung beizukommen; ich wandte starke Lösungen von Argentum nitricum und von Acidum chromicum, sowie von Cuprum sulphuricum an — doch umsonst; statt abzunehmen, nahm die Masse sichtlich zu. Da versuchte

[1]) De laryngoscopiae usu practico. Berlin 1861. S. 9.

ich endlich Argentum nitricum in Substanz — und der Erfolg war ein glänzender. Die Neubildung wurde von Tag zu Tag kleiner und war nach 9 Tagen vollständig verschwunden.

Bei dieser Cauterisation konnten die Stimmbänder nicht immer ganz vermieden werden, Die Stimme wurde dadurch heiserer und matter. Doch bald nach Beendigung der localen Behandlung besserte sich allmälig unter passender Behandlung die Stimme und erlangte ihr früheres Timbre.

Der Fall bietet viele interessante Punkte. Er giebt uns einen Fingerzeig über eine eigenthümliche noch nicht bekannt gewesene Ursache der Entstehung von Wucherungen in den Morgagnischen Ventrikeln. — Wenn man die grosse Anzahl der in diesen vorhandenen Schleimdrüsen und das hier so lockere Zellgewebe berücksichtigt, so ist es wohl denkbar, dass eine Verletzung dieser Partie durch einen scharfen Körper, wie z. B. eine Fischgräte, auch einmal eine Entzündung und eine daraus entstehende Neubildung bewirken kann. Dass diese noch frisch sich entwickelnde Masse so schnell durch Argentum nitricum in Substanz zerstört wurde, ist ebenso interessant als lehrreich. Gewiss würde im späteren Stadium einer weiteren Organisation dieser breitbasigen Wucherung das angewandte Mittel seinen Dienst versagt haben.

Einen Fall, welcher eine gewisse Aehnlichkeit mit dem eben berichteten bietet, hat Murray Dobie [1]) beschrieben. Ein junges Mädchen verletzte sich ebenfalls beim Verschlingen einer sehr harten Kruste. Nach 10 Tagen soll sich eine Geschwulst von der Grösse einer kleinen Kirsche von der Basis des rechten Randes der Epiglottis erhoben haben, welche Dobie nicht allein fühlen, sondern auch sehen konnte.

V. Fall.

43jähriger Mann. Seit 3 Jahren lästiges brennendes Gefühl im Halse. Räuspern und Husten. Oefters Heiserkeit mit Versagen der Stimme.
Die laryngoskopische Untersuchung ergiebt einen Polypen. Cauterisation mit vollständigem Erfolg.

Der Kaufmann M. aus Brandenburg wurde mir durch den Stabsarzt Hrn. Dr. Beck überwiesen. Der 43jährige, ziemlich kräftige Mann will bis vor drei Jahren gesund gewesen sein. Um diese Zeit begann, scheinbar nach einer Erkältung, ein brennendes Gefühl im Halse, welches nach Art eines Globus hystericus vom Magen aus herauf zusteigen schien, um sich im Kehlkopf festzusetzen und hier höchst lästig zu werden. Es reizt ihn dann zum fortwährenden Räuspern und kurzen, vorübergehenden Husten. Die Stimme wird dabei heiser und

[1]) Monthly Journ. of medical science, 1853 Oct. Archives génér., Janv. 1854. Middeldorpf l. c. S. 194.

„geht ihm bald ganz aus", d. h. er ist unvermögend weiter zu sprechen. Auf Befragen giebt er zu, schon seit länger als 3 Jahren durch geringe Anlässe leicht heiser geworden zu sein. Sein sonstiges Befinden ist befriedigend. — Alle bisher dagegen angewandten Mittel hatten nicht den geringsten Erfolg herbeigeführt.

Bei der laryngoskopischen Untersuchung fand ich ausser den Zeichen eines Pharynx- und Larynxkatarrhs die Stimmritze in auffallend schiefer Stellung. Während die schmale Spalte, welche beim Antönen der Stimme durch die sich nähernden Stimmbänder entsteht, in normalen Fällen ganz gerade in die Durchschnittslinie des Larynx und so auch des Körpers fällt, lief dieser Spalt hier beinahe wie eine Diagonale, rechts vom oberen Ansatze der Stimmbänder nach links zu deren unterem Ansatze, so dass vom rechten Stimmbande der obere Theil in schmalster Breite hervortrat, während der Theil am unteren Ansatze beinahe über die Medianlinie hinausrückt. Beim linken Stimmbande verhält es sich umgekehrt.

Beim tiefen Inspiriren nach einer lange angehaltenen Phonation des *ae* zeigte sich hinter dem vorderen Ansatze der Stimmbänder eine Neubildung von der Grösse einer kleinen schmalen Kaffeebohne an einem ziemlich langen und äusserst dünnen Stiele hängend, der in der nebenstehenden Figur etwas zu dick gezeichnet ist. Es gelang mir nicht, mit Sicherheit die Insertion dieses Stieles zu beobachten. Ich habe nie gesehen, dass der Polyp zwischen den Stimmbändern zu liegen kam, schliesse also daraus, dass er hinter ihnen, und zwar hinter ihrem vorderen Ansatze inserire.

Fig. XI.

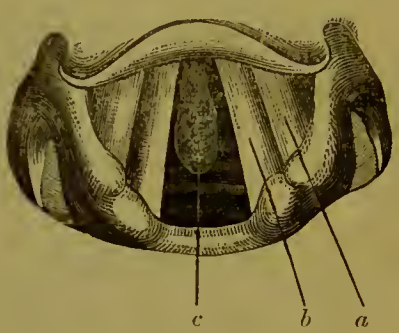

a Taschenband.
b Stimmband.
c Polyp.

Ehe ich zur Exstirpation überzugehen mich entschloss, wollte ich es mit Cauterisation versuchen, und nahm ziemlich concentrirte Lösungen des Argentum nitricum, welches des gleichzeitigen chronischen Katarrhs wegen indicirt erschien. Nach ungefähr 10 Tagen fing der Polyp an ganz schief zu hängen, so dass nach 14 Tagen das untere Ende gar nicht wahrgenommen wurde, weil es wahrscheinlich hinter dem so breit hervorstehenden oberen Theil des Stimmbandes hing; einige Tage darauf musste aber der Polyp necrotisirt sein, denn man erblickte bloss einen kleinen Rest des Stieles, der auch nach mehreren Tagen, etwa 4 Wochen nach dem Anfang der Operation, vollständig verschwunden war.

Was die Disposition des Kranken zur Heiserkeit betraf, so war diese ganz geschwunden, ebenso hatte ihm die Stimme nie wieder versagt. Das oben beschriebene lästige Gefühl jedoch war nur etwas

gemindert. Selbst als er 6 Wochen nach Beendigung der Kur mich besuchte, klagte er noch darüber. Ob diese Empfindung wirklich hysterischer Natur — der Kranke neigt zur Hysterie —, ob sie von einer materiellen Veränderung jener Stelle, wo der Polyp inserirte, herrührt, lässt sich nicht bestimmen.

Vor Kurzem erzählte mir jedoch eine andere Kranke, welche den Patienten M. ein Jahr später gesprochen, derselbe fühle sich vollständig wohl und werde von dem lästigen Gefühle nicht mehr geplagt.

VI. Fall.

Druck, Kratzen, Brennen im Kehlkopf mit zeitweiser Empfindung von etwas Fremdartigem daselbst. Fruchtloser Besuch des Soolbades.

Die laryngoskopische Untersuchung ergiebt einen gestielten Polypen.

Vollständige Heilung durch Cauterisation.

Der Kaufmann E., 40 Jahre alt, von Hrn. Sanitätsrath Dr. Eulenburg den 3. März 1860 mir zugeführt, ist von kräftiger Constitution und stammt aus einer Familie, deren Glieder sich der besten Gesundheit erfreut haben. Er selbst aber war als Kind stets kränklich und in seinem 16. Jahre lag er längere Zeit an einem „bösartigen nervösen Fieber“ darnieder. Hiernach kräftigte sich aber seine Gesundheit bedeutend, so dass er ausser einigen vorübergehenden Beschwerden von „Kopfcongestion“ stets gesund gewesen. Vor 15 oder 16 Jahren zog er sich ein syphilitisches Geschwür am Penis zu, das, mit inneren und äusseren Mitteln behandelt, bald heilte.

Sein jetziges Leiden begann gegen Weihnachten 1858. Er fühlte einen unangenehmen Druck in der Gegend des Kehlkopfes, zu dem sich allmälig ein stetes Gefühl von Kratzen und Brennen, und zuletzt, namentlich des Morgens im Bette, die Empfindung gesellte, als sei im Kehlkopf etwas Fremdartiges. Die verschiedensten Mittel waren bis dahin fruchtlos geblieben, selbst Reichenhall hatte keine Linderung herbeigeführt, und der Kranke war durch sein stetes Leiden sehr niedergeschlagen. Er wollte Reichenhall noch einmal besuchen, als mir die Untersuchung anvertraut wurde. Ich fand bei derselben die Papillae circumvallatae, namentlich in ihrem Centrum, sehr geröthet, sie selbst mit starkem Beschlag umgeben, der ein granulöses Aussehen hatte. Die Epiglottis war an ihrer unteren Fläche ebenfalls stark geröthet. Die Balgdrüsen der Zungenwurzel zeigten sich sämmtlich etwas geschwellt. Auf der hinteren Pharynxwand, $\frac{1}{2}$ Zoll oberhalb der Oesophagusöffnung, erblickte man mehrere kleine, erbsengrosse, gelblich gefärbte Erosionen. Auf der rechten Cartilago aryt. sieht man deutlich drei gelbliche Punkte, etwas grösser als ein Stecknadelkopf. Das rechte Ligam. aryepiglotticum ist etwas in's Gelbliche verfärbt und erscheint gespannt.

Die Stimm- und Taschenbänder sind normal. Auf der vorderen Wand des Larynx dicht hinter dem vorderen Ansatze der Stimmbänder sieht man eine längliche, sehr dünn gestielte Neubildung von grauröthlichem Aussehen mit knöpfchenförmiger Abrundung des freien Endes. Der polypöse Körper ist 4—6 Millimeter lang und hängt etwas nach unten in die Luftröhre hinein, wird aber durch ein plötzlich herausgestossenes Hauchen ein wenig nach oben in die Glottis hineingeworfen. Ich cauterisirte den Kranken ziemlich 14 Tage ohne jeden Erfolg; nach dieser Zeit sah ich die Neubildung etwas nach links hängen, als wenn der Stiel rechts eingerissen wäre; mehrmals konnte ich sie gar nicht wieder finden, glaubte schon, dass sie abgerissen und so entfernt worden wäre, doch zeitweise erschien sie wieder, und ich vermuthete, dass sie etwa hinter dem linken Stimmband gelegen und von diesem bedeckt war, oder an der linken Seite des Larynx angeklebt sass, Lagen, welche wahrscheinlich durch die oben vermuthete Einreissung des Stiels bedingt waren.

Fig. XII.

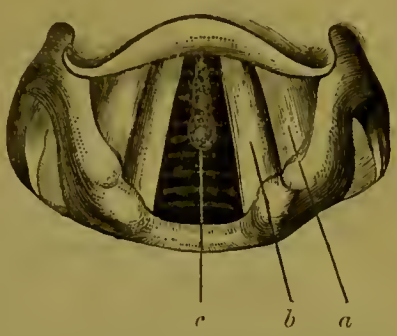

b Taschenband.
a Stimmband.
c Neubildung

Endlich sah ich längere Zeit hindurch gar nichts mehr von dem polypösen Tumor, soviel ich auch den Kranken husten, hauchen und die verschiedensten Stellungen einnehmen liess. Da ausserdem sämmtliche Beschwerden aufgehört hatten, so entliess ich den Kranken mit dem Bescheid, bei Wiederkehr der alten Leiden zurückzukehren. Dies ist bis heute nicht geschehen und Herr College Eulenburg versichert, dass Pat. sich bis jetzt, beinahe 2 Jahre nach der Behandlung, sehr wohl befinde und keine der früheren Beschwerden zurückgekehrt seien.

VII. Fall.

$3^1/_2$jähriges Kind mit Dyspnoe, stridulösem Athem, croupösem Husten und nächtlichen Erstickungsanfällen seit 10 Monaten.

Laryngoskopische Untersuchung ergiebt zahlreiche Excrescenzen auf der hintern Larynxwand.

Cauterisation mit vollkommenem Erfolge.

Die mir von Hrn. Prof. Henoch überwiesene $3^1/_2$jährige Anna Lehr macht sogleich bei ihrem Eintritt den Eindruck eines an Larynxstenose leidenden Kindes. Das Athmen des bleichen Kindes geschieht nur unter grosser Angstbeschwerde; schon von weitem ist das stridulöse Röcheln hörbar, das vorzüglich bei der Inspiration zunimmt. In

nicht sehr langen Pausen wird diese durch kurze Hustenanfälle unterbrochen, welche einen deutlich bellenden croupähnlichen Ton haben und die desto mehr an Intensität zunehmen, je mehr das gequälte Kind seine Angst durch Weinen verräth. Dann wird auch die Anzahl der rhythmisch unregelmässigen Athemzüge vermehrt, welche bei ruhigerem Verhalten zwischen 23 — 28 in der Minute zählen. Die Stimme des weinenden Kindes klingt rauh und heiser. Das Epigastrium wird bei jedem Athemzug tief eingezogen, die Halsmuskeln müssen ihre Kräfte anstrengen, ebenso kräftig arbeiten die Levatores alae nasi.

Die Mutter des kleinen Mädchens giebt an, dass der jetzige Zustand des Kindes schon seit 10 Wochen andaure und trotz ärztlicher Behandlung sich in der letzten Zeit sehr verschlimmert habe. Brechmittel und ähnliche Medicamente hätten Nichts gefruchtet. Namentlich seien Angst- und Erstickungsanfälle in den letzten Nächten so stark aufgetreten, dass man auf den Tod durch Erstickung vollkommen gefasst gewesen wäre.

Auf näheres Befragen erfährt man, dass die jetzige Krankheit in einer gewissen Verbindung stände mit zwei Bräuneanfällen, von denen der letztere vor $^3/_4$ Jahren stattfand, während der erstere im Frühjahr vor 2 Jahren. Seit dieser Zeit wäre öfters den Eltern der immer mehr hörbare Athem aufgefallen, welcher gegen Abend geräuschvoll und in der letzten Zeit sägeförmig geworden. Mit dem dabei zunehmenden Husten erhöhe sich auch gegen Abend die Temperatur der Haut. — Die gewöhnlichen Kinderkrankheiten habe die Kleine noch nicht überstanden.

Die laryngoskopische Untersuchung ist bei solchen selbst kleinern Kindern nicht immer so schwer, als man denken sollte. Ich laryngoskopire in solchen Fällen gewöhnlich zuerst die Mutter, um dem Kinde Muth zu machen. Je grösser die Athembeschwerden sind, an welchen solche Kinder leiden, desto leichter öffnen sie dann gewöhnlich den Mund, instinctiv fühlend und hoffend, dadurch von ihren beängstigenden Beschwerden befreit zu werden. Indem ich hierbei mit dem Zeigefinger der linken Hand in den Mund hineingehe, dringe ich bis zur Epiglottis, die ich im Momente, wo ich den kleinen Spiegel in den Pharynx führe, oft mit der Fingerspitze nach der Zungenwurzel zu drücke. Meist erhalte ich auf diese Weise ein ganz klares Bild von dem Larynx. Dass man natürlich schnell das Sehfeld übersehen und beurtheilen muss, versteht sich von selbst. Doch da die erschwerte Inspiration meist auch eine längere ist, so hat man oft Zeit, hinreichend lange zu speculiren, — ja es ist mir in solchen Fällen schon öfters gelungen, das laryngoskopische Bild zufällig anwesenden Collegen zeigen zu können. Ich lasse die Mutter den Kopf des Kindes mit einer Hand derartig an ihre Brust drücken, dass das Reflexlicht geradlinig in den Mund hineinfallen kann. Die andere Hand legt sie über die Hände des Kindes, um diese im Falle, dass letzteres sie zur Abwehr des Spiegels gebrauchen will, festzuhalten. Die Mutter muss natürlich selbst fest auf einem Stuhl sitzen. Aeltere Kinder, von 6 Jahren an, setze ich wie Erwach-

sene auf den Stuhl und lasse sie ihren Kopf in den Kopfhalter legen, halte dann selbst mit der linken Hand die Zunge und fixire hierdurch den Kopf, während die rechte mit dem Laryngoskop manipulirt. So ist es mir in einer ziemlich grossen Anzahl von Fällen gelungen, Kinder laryngoskopisch zu untersuchen; verhältnissmässig am leichtesten geschah es bei an Croup erkrankten, die in ihrer Todesangst den Mund weit aufsperrten. Welche Vortheile die dadurch erlangte Diagnose der Therapie brachte, dies hoffe ich in einer besonderen Arbeit zu veröffentlichen.

Die Untersuchung des Kindes ergab eine grössere Anzahl hellroth gefärbter Excrescenzen auf der hintern Larynxwand, und zwar von der Grösse eines Stecknadelkopfes bis zu der einer grossen Linse. Sie sassen dicht gedrängt in einer Reihe aneinander und boten ein ähnliches Bild dar, wie die kleinen warzenartigen Wucherungen, welche man an der Grenze tuberculöser Geschwüre findet. Doch in unserm Falle zeigte sich hinter den beschriebenen ganz weich aussehenden Excrescenzen nur die geschwellte Schleimhaut der hintern Kehlkopfswand. Beistehendes Bild ist in seinen Dimensionen nicht ganz richtig. Die Epiglottis ist zu breit, die Stimmbänder zu lang, die Wucherungen im Verhältniss zur Dimension der Glottis viel zu klein.

Fig. XIII.

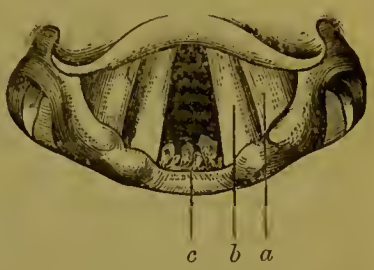

a Taschenband.
b Stimmband.
c Excrescenzen.

Nach dem Ergebniss dieser Untersuchung entschloss ich mich sogleich zur kräftigsten Cauterisation. Da ich aber bei dem Kinde, das jetzt unruhiger wurde, nicht hoffen konnte, exact die Stelle der hintern Larynxwand zu treffen, auf die es vorzüglich ankam, so versuchte ich hier, und zwar zum ersten Male bei einem Kinde, die locale Behandlung unter Anwendung der Chloroformnarcose. Beim Eintritt eines leichten Grades derselben nahm ich den Pinsel, den ich in einer aus gleichen Theilen von Argentum nitricum und Wasser bestehenden Lösung tüchtig getränkt hatte, führte ihn in den Larynx ein, während ich den Zeigefinger der linken Hand zwischen die Epiglottis und die Arytänoidknorpel hielt und ihn hierdurch sowohl zur Eröffnung des Larynx als auch zur Führung des Pinsels benutzte. Kräftige Hustenstösse warfen bei dem bald erwachenden Kinde etwas blutigen Schleim heraus.

Einige Tage nach diesem Verfahren erfuhr ich durch Hrn. Prof. Henoch zu meinem Erstaunen und meiner Freude, dass ihm schon die Mutter das vollkommen genesene Kind vorgestellt habe. Bald überzeugte ich mich selbst von dem überraschenden Erfolg. Die erfreute Mutter kam nämlich mit dem Kinde zu mir und berichtete, dass dasselbe mehrmals nach der Touchirung noch ziemlich viel blutigen Schleim ausgeworfen habe, der Athem sei darauf ruhig und die Stimme ganz

rein geworden und ebenso geblieben. — Auch nach den Nachrichten der letzten Tage — also mehrere Monate nach der Cauterisation — erfreut sich das Kind des besten Wohlseins.

VIII. Fall.

7jähriger Knabe mit Dyspnoe, Aphonie, Husten und nächtlichen Erstickungsanfällen seit längerer Zeit.
Laryngoskopische Untersuchung ergiebt einen Tumor des rechten Morgagnischen Ventrikels.
Cauterisation mit grossem Erfolge.

Oscar Plütsch, 7jähriges Kind gesunder Eltern, ebenfalls von Herrn Prof. Henoch aus seiner Kinderklinik mir zugewiesen, bietet bei seinem Eintritt in das Zimmer auch sogleich das Bild der Laryxstenose dar. Den geräuschvollen weithin hörbaren Inspirationen mit tief eingezogenem Epigastrium folgt ein die weniger hörbare Exspiration begleitender rauher, heiserer Husten. Der Blick des ängstlich um sich sehenden Kindes verräth die mit Angstgefühl verbundene Athemnoth. Das Gesicht ist etwas livide und ein wenig aufgedunsen. Auf Fragen antwortet das Kiud mit durch häufige Inspirationen unterbrochener aphonischer Stimme. Der Puls ist nur etwas accelerirt, die Hauttemperatur mässig.

Die Krankheit des Knaben, welcher die Masern in seinem 3. Jahre überstanden, soll erst seit $^1/_2$ Jahre bestehen, doch auf näheres Eingehen in die Krankengeschichte erfährt man, dass der erste Anfang des Leidens schon seit 2 Jahren begonnen. Da nebenbei die Mutter eine Gesichtsrose erwähnt, welche den Knaben im 5. Jahre, also vor 2 Jahren, befallen und welche ihn 10 Wochen an's Bett gefesselt, so forschte ich, in Erinnerung an den von englischen Aerzten erurten Zusammenhang zwischen Gesichtserysipel und Oedema glottidis, näher in die Krankengeschichte und erfuhr, dass die Heiserkeit und erschwertes Athmen eigentlich seit dieser Krankheit datirt, aber im Anfange wenig beachtet worden sei. Ueber das Erysipel selbst weiss die Mutter, welche meist ausser dem Hause beschäftigt ist und dabei doch mehrere andere Kinder zu besorgen hat, nichts Näheres zu berichten. Die einmal begonnene Krankheit hielt sich längere Zeit auf einer mässigen Stufe, nahm aber in den letzten 3 Monaten so bedeutend zu, dass namentlich die Nächte die Eltern in Furcht erhielten, „das Kind würde ersticken.“ Der Athem des sich angstvoll im Bette herumwälzenden Kindes soll so laut und röchelnd gewesen sein, dass die Nachbarn dabei im Schlafe gestört wurden. Alle Versuche mehrerer Aerzte, dem Kinde Erleichterung und Hülfe zu verschaffen, waren vergebens, so dass ein Arzt, nachdem Blutegel und Brechmittel erfolglos geblieben, das Uebel für ein nervöses erklärte, während der ihm folgende die Tracheotomie vorgeschlagen.

Die laryngoskopische Untersuchung ergab, und zwar schon bei dem ersten Versuch, die Ursache der geschilderten Erscheinungen. Neben einem Pharynx- und Larynxkatarrh zeigte sich eine aus dem rechten Morgagnischen Ventrikel hervorwuchernde Neubildung, welche, am obersten Ansatze des Taschenbandes beginnend, in hügelartigen Wellenlinien nach dem untern Ansatze zu stieg und hier bedeutend an Breite zunahm. Parallel dem äussersten in die Glottis hineinragenden Rande verlief, wie beistehende Zeichnung ergiebt, ein länglicher Einschnitt. Die Inspection, die nur Secunden lang anhalten konnte, ergab mir nicht deutlich, ob der erwähnte Einschnitt die Grenze zweier Tumoren oder bloss oberflächlich auf der einen Geschwulst verlief. Das rechte Stimmband war so bedeckt, dass man nur sehr wenig vom obern Ansatze sehen konnte, das linke war schmal und zwar noch mehr als es das Bild wiedergiebt. Die hintere, theilweise nur sichtbare Larynxwand war grauweiss verfärbt und schien, soweit sich dies bei solchen Kindern bestimmen lässt, etwas verdickt. Hrn. Prof. Henoch selbst konnte ich, soweit dies in einem solchen Falle möglich ist, den Befund zeigen.

Fig. XIV.

a *c* *b*

a Taschenband
b Stimmband
c Neubildung

Ich ging sogleich zur stärksten Cauterisation und zwar mit Argentum nitricum in Substanz mit dem oben gezeichneten einfachen Cauterisator über. Die Mutter hielt die herausgestreckte Zunge des Kindes, ich ging mit dem Zeigefinger der linken Hand bis zur Glottis, mit der rechten Hand dirigirte ich das Instrument.

Da ich es in diesem Falle mit einer mehr festen Masse als in dem vorigen zu thun hatte, so konnte der therapeutische Erfolg auch kein so rascher sein. Doch schon nach der dritten Cauterisation hatten die Athembeschwerden derartig abgenommen, dass die Inspiration nur, wenn das Kind eben die Treppen gestiegen, noch etwas hörbar, keineswegs aber, wenn es nur kurze Zeit sich ausgeruht. Nach der fünften Aetzung war der Tumor auf ein Minimum geschwunden, nur am obern Ansatze des Morgagnischen Ventrikels war noch ein kleiner Rest übrig, der auch jetzt nach der zehnten Cauterisation vollkommen geschwunden ist. Der Schlaf des Kindes ist ruhig, der Athem ein normaler, die Stimme nur etwas belegt. Bei Anstrengungen ist die Inspiration mit einem aber nur ganz leisen Geräusche begleitet, welches ich jedoch mehr durch die scheinbar etwas geschwellte Schleimhaut der vordern Larynxwand bewirkt erachte. Die Mutter kommt jetzt nur auf besondere Aufforderung zu mir, da sie das Kind für hinreichend gesund hält.

Ich habe schon oben die Aufmerksamkeit hervorgehoben, welche ich auf das der Larynxstenose vorausgehende Gesichtserysipel richtete. Ich erlaube mir hierbei eine kleine Excursion zu machen, welche, wie ich hoffe, eine gewisse Berechtigung nachweisen wird. Mehrere eng-

lische Autoren haben, wie ich schon in der Krankengeschichte erwähnt, einen gewissen Zusammenhang zwischen Erysipelas faciei und capitis und Oedema glottidis annehmen zu können geglaubt, und zwar in der Art, dass schnell nach dem Eintritt des Erysipelas, ja bisweilen gleichzeitig mit demselben, ein seröses oder serös-eitriges Infiltrat des subcutanen Gewebes, vorzüglich der Basis der Epiglottis und der Ligg. aryepiglottica eintrete. Man glaubte zum Theil an eine directe Weiterwanderung der erysipelatösen Entzündung auf die Pharynx- und von da auf die Larynxgebilde, theils war man aber der Meinung, dass dieselbe Ursache, welche das Erysipel bewirke, auch das Oedem der Glottis veranlasse. So findet man unter den von Sestier[1]) zusammengestellten 187 an Glottisödem Erkrankten eine nicht ganz kleine Anzahl, deren Krankheit mit Erysipel begonnen hatte. Die ersten Autoren, die diesem Verhältnisse ihre Aufmerksamkeit zuwandten, waren Cheyne[2]), Wood[3]) und Porter[4]). Letzterer sah in einer zu Dublin in den Hospitälern herrschenden Epidemie des Erysipel „viele Beispiele, dass dieses Erysipel den Schlund ergriff, indem es entweder vom Kopfe und vom Gesicht aus sich dorthin verbreitete oder durch eine Art Metastase die Krankheit äusserlich verschwand und die innern Gebilde ergriff.“ Ryland[5]) war es, welcher in seinem Werke der Erysipelatous laryngitis ein besonderes Capitel widmet und ausser dem von Bonillaud[6]) herangezogenen Fall noch 6 eigene beschreibt, in welchen vor oder gleichzeitig mit der Laryngitis Gesichtserysipel einhergegangen war. Nach ihm eruirte Gordon-Buck[7]) den berührten Zusammenhang in der von ihm beobachteten Erysipel-Epidemie im Jahre 1847—1848 zu New-York. Hinkes Bird (Rühle S. 245) fand bei Erysipelen 60 pCt. Rachenentzündungen, die sich zum Theil auf den Kehlkopf verbreiteten.

Nach diesen hat sich, soweit ich die Literatur verfolgt habe, kein anderer Schriftsteller mit diesem Punkte näher beschäftigt. Friedreich[8]) referirt nur die causale Beziehung, welche von englischen Aerzten zwischen beiden Krankheiten angenommen wurde, die von ihm aber genannten Gewährsmänner, Budd und Watson, werden irrthümlicher Weise citirt. Ersterer hat gar nicht über Laryuxkrankheiten geschrieben, Letzterer, Watson[9]), erwähnt das Gesichtserysipel weder bei den beiden von ihm behandelten Glottisödemen, noch an einer andern Stelle. Ebenso schweigt darüber der von Letzterem beim

[1]) Traité de l'angine laryngée oedemateuse Paris 1852, und Arch. génér. de méd. 1850, Août.

[2]) Cheyne, The pathology of the membrane of the larynx and trachea. Edinb. 1809.

[3]) Medico-Chir. Trans Vol. XVII. p. 164.

[4]) Porter, Observ. on the surgic. path. of the larynx and trachea, übersetzt von Runge, Bremen 1838, S. 155.

[5]) Ryland, A treatise on the diseases of the larynx and trachea. Lond. 1837

[6]) Archiv. génér de médec. Tome VII. p. 178

[7]) Gordon-Buck, Bullet. génér. de thérapie 1850, Mars.

[8]) Virchow's Spec. Pathol. und Therap. Bd V. Abth. 1. S. 476.

[9]) On the topical medication of the larynx. London, Churchill, S. 55—57.

Glottisödem citirte Green in seinen beiden Werken über Larynxkrankheiten; nur in dem Buche: »On the surgical treatment of polypi of the larynx and oedema of the glottis« (New-York, Putnam 1852) erzählt er einen Fall (S. 115) von einem Erysipelatous sore throat ohne irgend eine allgemeine Bemerkung über den erwähnten Zusammenhang. Der Fall selbst gehört sogar John Scott, welcher ihn im Monthly Journal of medical science 1850 veröffentlicht hat. Pitha [1]) erwähnt nur in seinen interessanten Aufsätzen über Oedema glottidis, dass der Typhus, die Blattern, der Scharlach, die Masern, das wandernde Erysipel die traurige Prärogative hätten, das secundäre Glottisödem am häufigsten zu veranlassen, und zwar nicht allein in ihrem Verlaufe, sondern auch in der Reconvalescenz. Eigene Beobachtungen von einem von Glottisödem gefolgten Erysipel führt er nicht an. Auch Rühle (S. 246) hat nach seiner Aussage von dieser Erkrankung keine höheren Grade beobachtet, sondern nur 4 Mal bei Sectionen an Erysipelas Verstorbener die Röthung, leichte ödematöse Schwellung mit schlitzförmigen Erosionen der Schleimhaut am Kehlkopfseingange gesehen.

Ich beobachtete vor $1\frac{1}{2}$ Jahre an einem an Erysipelas capitis Verstorbenen eine bedeutendere Schwellung der Ligg. aryepiglottica, noch mehr aber der hintern Larynxwand mit gleichzeitiger intensiver Röthung der Chordae vocales. Der Verstorbene hatte in den letzten 2 Tagen einige aber nicht bedeutende Athembeschwerden gehabt.

Wenn man nach allen diesen Erfahrungen sich geneigt zeigen möchte, einen innigeren Zusammenhang der genannten Krankheiten anzunehmen, so mache ich aber wiederum darauf aufmerksam, dass überhaupt bei acuten Hautkrankheiten die Schleimhaut des Larynx oft mitergriffen wird, sowohl bei Masern und Scharlach, als auch bei den Pocken. Wenn solche Affectionen im Anfang auch meist bloss in Hyperämieu bestehen, so entwickeln sich aus ihnen bekanntlich nicht selten Infiltrationen des submucösen Gewebes, — doch, worauf ich schliesslich als Zielpunkt dieser Excursion hinsteure, auch chronisch entzündliche Processe, deren Resultat Hypertrophien der Schleimhaut und nicht ganz so selten Wucherungen der Mucosa und selbst Tumoren sind. Wie in dem eben von mir beschriebenen Krankheitsfall der Beginn der die entstehende Neubildung charakterisirenden Erscheinungen von dem Gesichtserysipel daturen, so werden wir bald mehrere Fälle kennen lernen, wo ähnliche Tumoren sich nach Scharlach, Masern, Pocken und Typhus gebildet zu haben scheinen. Dadurch wird es erklärlich, dass auch bei ganz kleinen Kindern Geschwülste vorkommen, wie solche Fälle mehrfach in der Literatur verzeichnet sind. So von Dawowsky, Dufour, Rokitansky (Obs. 3.), Tourdes, Parker, Ehrmann, Duncan, Wood, Lieutaud, St. Bartholomew's Hospital. Bis jetzt hat noch kein Autor auf obige Hautkrankheiten als auf die Quelle der Neubil-

[1]) Prager Vierteljahrsschrift. Bd. LIII. u. LIV.

dungen aufmerksam gemacht, und wenn ich die allgemeinere Aufmerksamkeit hierauf hinzurichten strebe, so hoffe ich einen wirklichen therapeutischen Vortheil damit herbeizuführen.

Denn man wird hoffentlich künftig nicht anstehen, sobald nach oder bei solchen Krankheiten Zeichen einer beginnenden Larynxstenose sich zeigen, eine locale Therapie auf den Larynx anzuwenden, anstatt, wie dies bis jetzt geschehen ist und täglich noch geschieht, das kranke Kind mit Narcoticis, Expectorantien und Emeticis zu quälen. Sollten selbst die gewöhnlichen und bekannten Zeichen der Larynxstenose in einem oder den andern Fällen von andern Ursachen als von entstehenden Larynxwucherungen herrühren, sollte selbst ein chronischer Croup sie simulirt oder ein Glottiskrampf sie veranlasst haben — so kann auch hier der vorsichtig und geschickt angewandte caustische Pinsel nur nützen.

IX. Fall

13jährige Heiserkeit ohne jede andere Störung. Laryngoskopische Untersuchung ergiebt einen gestielten Polypen hinter dem vordern Ansatze der Stimmbänder.

Dr. med. R., 25 Jahre alt, mittelkräftig, lebhaften Temperaments, stammt aus einer gesunden Familie. Er selbst erinnert sich nicht, ausser den im 8. Jahre überstandenen Masern, je eine Krankheit gehabt zu haben. Im 13. Jahre begann nach einer, aber nicht näher nachweisbaren Erkältung eine Heiserkeit, welche bis zu dem jetzigen hohen Grade allmälig zunahm, in der letzten Zeit sich aber nicht weiter vermehrte. Der Ton der Stimme ist dumpf, rauh, heiser und ähnelt jenem bekannten Bass der Biertrinker. Die laryngoskopische Untersuchung ergab: Am Palatum molle dendritisch verzweigte stark injicirte Venen, vorzüglich oberhalb der Uvula; auf dem linken Arcus palatopharyngeus sieht man viele gelblich weisse, stecknadelkopfgrosse Flecken. Die Schleimhaut der Arkaden war etwas aufgelockert. Auf der hintern Pharynxwand, dem Isthmus faucium gegenüber, zeigen sich viele geschwollene Follikel, von gelblich weisser Farbe, einzelne sind exulcerirt und haben etwas erhabene Ränder. Die Epiglottis ist normal; die Schleimhaut der Arytänoidknorpel etwas geschwellt; die Santorinknorpel treten nicht deutlich markirt hervor, die Taschenbänder sind sehr entwickelt und dick; die wahren Stimmbänder breit und normal, schliessen nicht ganz. Sie lassen einen breiteren als normalen Spalt zwischen sich. Hinter dem obern Drittheile dieses Spaltes sieht man einen fleischfarbigen, rothen Körper durchschimmern, der sich beim weiten Oeffnen der Glottis deutlich als gestielter Polyp von einer länglich ovalen Form documentirt. Seine Länge beträgt gegen 4 Millim., die grösste Breite etwa 3 Millim. Die In-

sertion des Polypen lässt sich nicht genau beurtheilen, höchst wahrscheinlich implantirt der Tumor auf der vordern Larynxwand dicht hinter dem vordern Ansatze der Stimmbänder, möglicherweise jedoch am obersten Theile des innern Randes des linken Stimmbandes, an das er sich mehr als an das rechte anlegt. Die Neubildung ist bei allen Untersuchungen stets mit Schleim bedeckt, der beim Antönen der Stimme hin und her geworfen wird. — Die Heiserkeit wird also in diesem Falle durch das Hemmniss bewirkt, welches die Vibrationen der Stimmbänder in ihrem obern Drittheil, durch Anlegung der Neubildung an sie, erfahren.

Fig. XV.

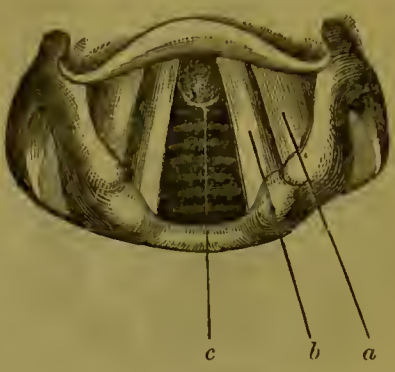

a Taschenband
b Stimmband
c Polyp

Der Kranke wollte sich erst später der localen Behandlung unterwerfen, hat aber bis jetzt diese Absicht noch nicht ausgeführt.

X. Fall.

43jähriger Mann mit Aphonie ohne jede andere Störung. Die laryngoskopische Untersuchung ergiebt ein Conglomerat zottiger Excrescenzen.

Der 43jährige Schneidermeister K. aus Köpenick gehört einer Familie an, deren einzelne Glieder sich einer im Allgemeinen guten Gesundheit erfreuten. Seine Eltern starben in ziemlich hohem Alter; der grösste Theil seiner Geschwister lebt noch. Seine eigenen seehs Kinder sind gesund. Als Krankheiten, die er selbst überstanden, giebt er ein Nervenfieber im 10. Lebensjahre an, einen leichten Icterus im 38. Jahre, und zwar „nach einem Aerger," eine kurz dauernde Intermittens vor mehreren Jahren. Er will nie syphilitisch inficirt gewesen sein, nie Blut ausgeworfen haben, nie von einem anhaltenden Husten geplagt worden sein.

Die Untersuchung des Thorax und des Abdomen ergab nicht die geringste nachweisbare Abnormität.

Seine jetzige, ziemlich hochgradige Aphonie ist allmälig entstanden. Im October 1859 sei er nach einem Aerger, „bei dem er sich überschrieen habe," zuerst unbedeutend heiser geworden, nach und nach habe sich aber diese Heiserkeit bis zu der jetzigen Stimmlosigkeit gesteigert. Anfangs habe er gleichzeitig etwas Beklemmung und Luftmangel gefühlt, diese seien aber bald geschwunden, so dass er jetzt selbst jede grössere Anstrengung ohne Beschwerde vertrage. Seine sämmtlichen Körperfunctionen gingen normal von Statten. „Nur eine

Sorge habe er, die ihn sehr darniederdrücke, er fürchte nämlich, dass er doch noch an der Halsschwindsucht sterben müsse.«

Die bis dahin gegen die Aphonie verordneten Mittel bestanden, ausser den bekannten antiphthisischen Medicamenten, in grösseren Kuren von Milch, Molken und Mineralwässern, die sämmtlich nicht den geringsten Erfolg ausübten.

Fig. XVI.

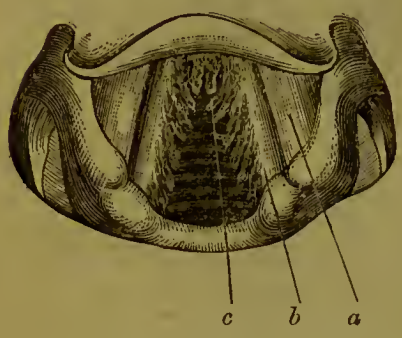

a Taschenband.
b Stimmband.
c Excrescenzen.

Die laryngoskop. Untersuchung ergab, ausser einer bedeutenden Pharyngitis follicularis inferior, folgenden interessanten Befund: die Ligg. aryepiglottica sowie die Taschenbänder sind livid roth gefärbt, ihre Schleimhaut ist etwas verdickt. Anstatt der Stimmbänder sieht man unterhalb der Taschenbänder franzenartig aussehende Excrescenzen, von denen einzelne, namentlich die am oberen Glottiswinkel hervorwuchernden, ein mehr kegelförmig zugespitztes Ende haben. Alle diese nach innen frei in die Glottis hineinhängenden Vegetationen cohäriren nach aussen zu, so dass man unterhalb der Taschenbänder ein sehr schmales Band verlaufen sieht, an welchem chenillenartig die Excrescenzen angesetzt sind. Das schmale grauweisse Band, der Rest des Stimmbandes selbst, ist uneben und voll kleiner Höcker, welche immer den Anfangsstellen der betreffenden Wucherungen entsprechen. Es handelte sich also in diesem Falle höchst wahrscheinlich um einen vollständigen Zerfall der grösseren Masse der Stimmbänder, namentlich deren freier Ränder, in kleine Vegetationen. Die kleinen Erhabenheiten auf dem noch bestehenden Rest des schmalen Stimmbandes schienen die Ausgänge dieser Wucherung zu sein; auffallend ist, dass der freie Rand der Stimmbänder selbst in diese Vegetation eingegangen und dadurch ganz destruirt wurde.

Die verhältnissmässig grössten Excrescenzen sassen am innern Glottiswinkel. Da es mir für die Prognose von Bedeutung erschien, die histologische Natur dieser Vegetationen kennen zu lernen, so suchte ich einzelne derselben zu exstirpiren, was mir mit der Polypenzange auch bald gelang. Diese exstirpirten Stückchen waren von blass-röthlicher Farbe und von der Grösse einer Linse bis Erbse. Jedes einzelne bestand ganz aus einem Conglomerat von kleinen kaum stecknadelkopfgrossen Körnern. Entsprechend diesen kleinen eng aneinander gelagerten körnchenförmigen Läppchen zerbröckelten sie leicht. Mikroskopisch zeigten sie sich aus gewöhnlich geschichtetem Pflasterepithel bestehend, das central Bindegewebszapfen trug, welches ausserordentlich weite Blutgefässe enthielt. Diese Zapfen sind zum Theil verästelt, meist von ungleicher Breite. Das Epithel hebt sich leicht im Zusammenhang von dem bindegewebigen Theile ab. Beide Lager sind durch eine sehr

scharfe Linie von einander gesondert. Die Bindegewebskörper sind ziemlich gross, zeigen aber nirgends Veränderungen.

Da erst die Untersuchung längere Zeit nach der Exstirpation und das Präparat schon sehr lange in Spiritus gelegen hatte, so konnten etwaige Drüsen nicht nachgewiesen werden.

Auf jeden Fall war also der polypöse Schleimhautcharakter nachgewiesen.

XI. Fall.

32jähriger Mann mit Heiserkeit, Husten, zusammenschnürendem Gefühl im Halse.

Die laryngoskopische Untersuchung ergiebt eine Neubildung auf der hinteren Larynxwand.

Der mir vom Collegen Dr. W. Neumann überwiesene Kaufmann W., 32 Jahre alt, stammt aus einer gesunden Familie. Er erinnert sich nicht, als Kind irgend eine Krankheit gehabt zu haben. Vor 10 Jahren zog er sich eine Gonorrhoe zu, welche bei passender Medication schnell und gutartig verlief. Hartnäckiger gestaltete sich der Verlauf eines vor 5 Jahren aufgetretenen Ulcus syphiliticum am Penis. Obwohl er gleich anfangs die passende ärztliche Behandlung erhalten zu haben schien, war doch das Uebel ein sehr hartnäckiges, so dass Hautausschläge verschiedener Art, deren Charakter er nicht näher angeben konnte, längere Zeit ihn heimsuchten. Nachdem Pillen, die, wie er glaubt, Sublimat enthielten, und Jodkali nicht den gewünschten Erfolg herbeigeführt, musste er sich einer dreiwöchentlichen Inunctionskur unterwerfen, welche wenigstens alle äusseren Zeichen der Syphilis tilgte.

Sein augenblickliches Leiden aber, welches ihn zu mir führte, besteht schon seit 8—10 Jahren. Nach einer Erkältung, die er nicht näher bezeichnen kann, fing seine Stimme an belegt und zeitweise stärker heiser zu werden. Das ihm verordnete Selterswasser, das er mit heisser Milch vermischt längere Zeit trank, führte zwar bald eine Besserung herbei, es blieb jedoch eine auffallende Disposition zu Erkältung und Heiserkeit zurück, die schon nach kleinen Anlässen mehr oder minder stark sich einstellte. Hierzu gesellten sich in den letzten Jahren häufige Hustenanfälle, die an Hartnäckigkeit zunahmen, und gleichzeitig ein zusammenschnürendes Gefühl im Larynx, das im Sommer namentlich bei grosser Hitze hervortrat, und zu dem sich nicht selten eine lästige Trockenheit gesellte. Die bisherige Medication bestand in den bekannten Mitteln, welche gegen katarrhalische Beschwerden überhaupt angewendet werden. Auch eine längere Brunnenkur in Salzbrunn, natürlich ohne Erfolg, fehlte nicht, da das Gespenst einer herannahenden Phthisis von einem Arzte vorgeführt worden.

Die von mir am 21. Decbr. 1860 vorgenommene Untersuchung ergab folgendes Resultat: Palatum durum und molle lebhaft injicirt, desgleichen der Arcus palato-glossus und pharyngeus. Beim Druck auf

den Anfang der Zungenwurzel zum Zweck eines tieferen Einblicks in die Fauces tritt die Schleimhaut der seitlichen Pharynxwand in zwei etwas mehr als gewöhnlich dicken Falten hervor. Die Uvula steht ein wenig nach links und ist an ihrem äussersten Ende etwas verdickt. Die Tonsillen sind äusserst klein. Die Balgdrüsen der Zungenwurzel sind etwas geschwellt und reichen, in grösseren Gruppen gedrängt an einander stehend, bis zur Insertionsstelle der Epiglottis. Diese selbst, von normaler Beschaffenheit, zeigt eine nur etwas geröthete Schleimhaut. Mehr geröthet sind die Mucosa der Arytänoidknorpel und die Ligamenta aryepiglottica. Die Taschenbänder sind ziemlich normal, die Stimmbänder zeigen eine mehr schmutzig röthliche Farbe, die an einzelnen Stellen in's Graue schattirt. Auf der hinteren Larynxwand unmittelbar vor dem unteren Ansatze der Chordae vocales sieht man eine Neubildung von gegen 6—8 Millimeter Höhe und 2—3 Millimeter Dicke. Sie muss aus straffem Bindegewebe bestehen, denn sie steht wie ein kleiner Pfahl aufrecht da und wird weder bei In- noch Exspiration bewegt. Beim Antönen der Stimme bedeckt der längliche Tumor die Stimmbänder von ihrem Ansatze an die Processus vocales bis etwas über die Mitte hinaus derartig, dass die freien sich hier an einander anlegenden Ränder der Chordae vocales nicht gesehen werden können, wohl aber ein schmaler Saum, der neben der Neubildung hervorsieht.

Fig. XVII.

c *b* *a*

a Taschenband.
b Stimmband.
c Tumor.

Ausserdem zeigte die Trachea durch ihre hyperämische Farbe und durch den auf der Schleimhaut hier und da gelagerten blasigen, festen, klebenden Schleim einen stark katarrhalischen Zustand.

In den Lungen fand ich die Zeichen eines wenn auch nur geringen Emphysems, das wahrscheinlich durch den so häufig seit Jahren wiederkehrenden Husten bedingt worden ist.

Die Untersuchung der übrigen Organe des kräftig gebauten und sehr gesunden Mannes ergaben nichts Regelwidriges. Auch die verschiedenen Drüsen waren keineswegs derartig und an denjenigen Orten geschwellt, denen man eine pathognomonische Bedeutung für etwa noch versteckte Syphilis beilegen konnte.

Ich instituirte eine passende allgemeine innere Kur und cauterisirte örtlich mit Argentum nitricum in Lösung. Die leiseste Berührung der hintern Larynxwand rief einen starken Kitzel hervor, dem schnell ein Hustenanfall folgte, der eine exacte Berührung der Neubildung un-

möglich machte. Auch hier zeigte sich die innere Anwendung des von Huette zur Herabstimmung der Empfindlichkeit des Larynx empfohlenen Bromkali ganz wirkungslos.

Pat. konnte nur wenige Tage verweilen und verliess mich, ohne irgend eine Besserung erfahren zu haben.

Mehrere Monate darauf kehrte er zu mir zurück. Auf einer Geschäftsreise in den Monaten Januar und Februar (1861) hatte er sich häufigeren Erkältungen aussetzen müssen, welche längere Heiserkeit und Schnupfen zur Folge gehabt. Sogleich fiel mir eine kleine etwa zweigroschengrosse Anschwellung am linken Stirnbein auf, welche sich ziemlich hart anfühlte. Dies musste natürlich den Verdacht syphilitischen Ursprungs hervorrufen, der um so gerechtfertigter erschien, als der nun von mir instituirte Gebrauch von 4 Drachmen Jodkali den Tophus schnell verschwinden liess. Die genaueste Untersuchung an andern Knochen, welche die Lieblingsstellen für Gummata, Tophi oder Periostitis gelten, liess hiervon Nichts wahrnehmen. Dennoch liess ich längere Zeit das Jodkali weiter gebrauchen, in der Hoffnung, auch der Neubildung hierdurch beikommen zu können, touchirte dabei abwechselnd mit verschiedenen Causticis und auch mit Oleum Sabinae, ohne jeden andern Erfolg als den, dass der Larynxtumor etwas kleiner wurde, was wahrscheinlich bloss durch die adstringirende Wirkung der angewandten Mittel auf den Schleimhautüberzug der Neubildung herbeigeführt wurde. Der Larynx- und Trachealkatarrh verminderte sich dabei sichtlich und der Hustenreiz nahm ab.

Wiederum verliess mich nach dreiwöchentlicher Behandlung der Kranke, um seine Geschäftsreisen in gewohnter Weise auszuführen.

Nach einem Jahre sah ich ihn wieder. Der Pat. hatte in der Zeit sich wiederum vielfachen Erkältungen ausgesetzt, deren Folge vermehrte Heiserkeit, Husten und ein stärkeres, theils spannendes, theils zusammenschnürendes Gefühl im Halse war. — Ein Arzt, den er unterwegs consultirt, hatte das Uebel für ein Halsasthma(!) erklärt!

Die laryngoskopische Untersuchung ergab ausser einem intensiven Pharynx- und Larynxkatarrh, dass die Neubildung etwas länger, namentlich ihre Basis breiter geworden war. Sie sah jetzt wie ein kleiner Pfahl aus, welcher auf einer oben stumpf abgeschnittenen kleinen Pyramide aufsass.

Auch diesmal hatte der Kranke keine Zeit, um eine weitere Behandlung abzuwarten.

Der Fall sowie der unter No. VII. beschriebene sind deshalb noch von besonderem Interesse, weil sie eine wirkliche Neubildung auf der hintern Larynxwand nachweisen.

Die histologischen und functionellen Verhältnisse dieses Ortes disponiren diesen, wie ich das näher in Virchow's Archiv [1]) nachzuweisen gesucht habe, zu Ulcerationen der verschiedensten Art. Die fächerartige Fältchenbildung, in welche die Schleimhaut hinter den Pro-

[1]) Ueber Krankheiten einzelner Theile des Larynx, bedingt durch deren physiologische und anatomische Eigenschaften. 24. Bd.

cessus vocales durch jede Annäherung derselben bei der Phonation gelegt wird, bewirkt eine Zerrung und Reizung derselben, welche eine krankhaft vermehrte Secretion der hier zahlreichen, als Lagerungsstellen von Katarrhen dienenden Drüsen verursacht. Hier senkt die Tuberculose ihre trichterförmigen Geschwüre ein, hier sendet der syphilitische Process seinen Virus hin. Doch dieselben Momente scheinen wiederum ungünstig zu sein für die Entstehung von Neoplasmen. Nur äusserst wenige Fälle existiren, in welchen hier Tumoren gefunden worden sind. Meist entstehen sie dann hier nicht primär, sondern sind von andern Orten hier hingewuchert, so der Gluge'sche Fall [1]).

[1]) Abhandlungen zur Phys. und Path. 1844. Bd. I. S. 91.

Druck von Georg Reimer in Berlin.